

エコー下VAIVTの 長所と短所

池田バスキュラーアクセス透析内科

安田 透、 池田 潔



医療法人 心信会

池田バスキュラーアクセス・透析・内科

Access/Nephrology/Dialysis

長所

- ・ 針先（穿刺、局所麻酔）やシース先端を自由に操れる



長所

- 針先（穿刺、局所麻酔）やシース先端を自由に操れる
- 拍動係数、シャント血流量をすぐに測定



長所

- 針先（穿刺、局所麻酔）やシース先端を自由に操れる
- 拍動係数、シャント血流量をすぐに測定
- 血管内の情報が多い
（内膜肥厚、血栓、石灰化、弁）



短所

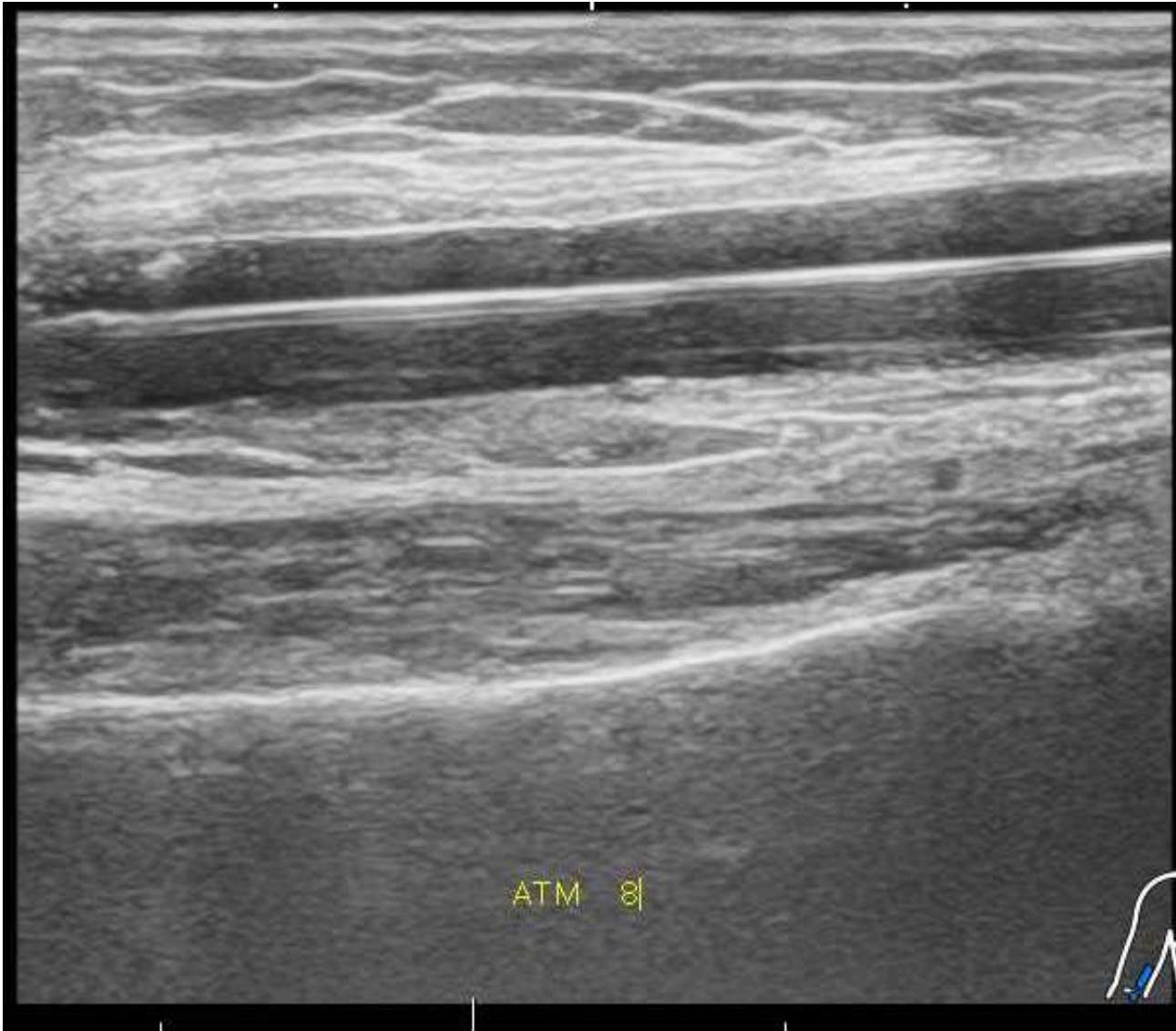- ・ エコーを当てるのが面倒くさい



短所

- エコーを当てるのが面倒くさい
- 後から振り返って
どこを拡張したのか分かりづらい

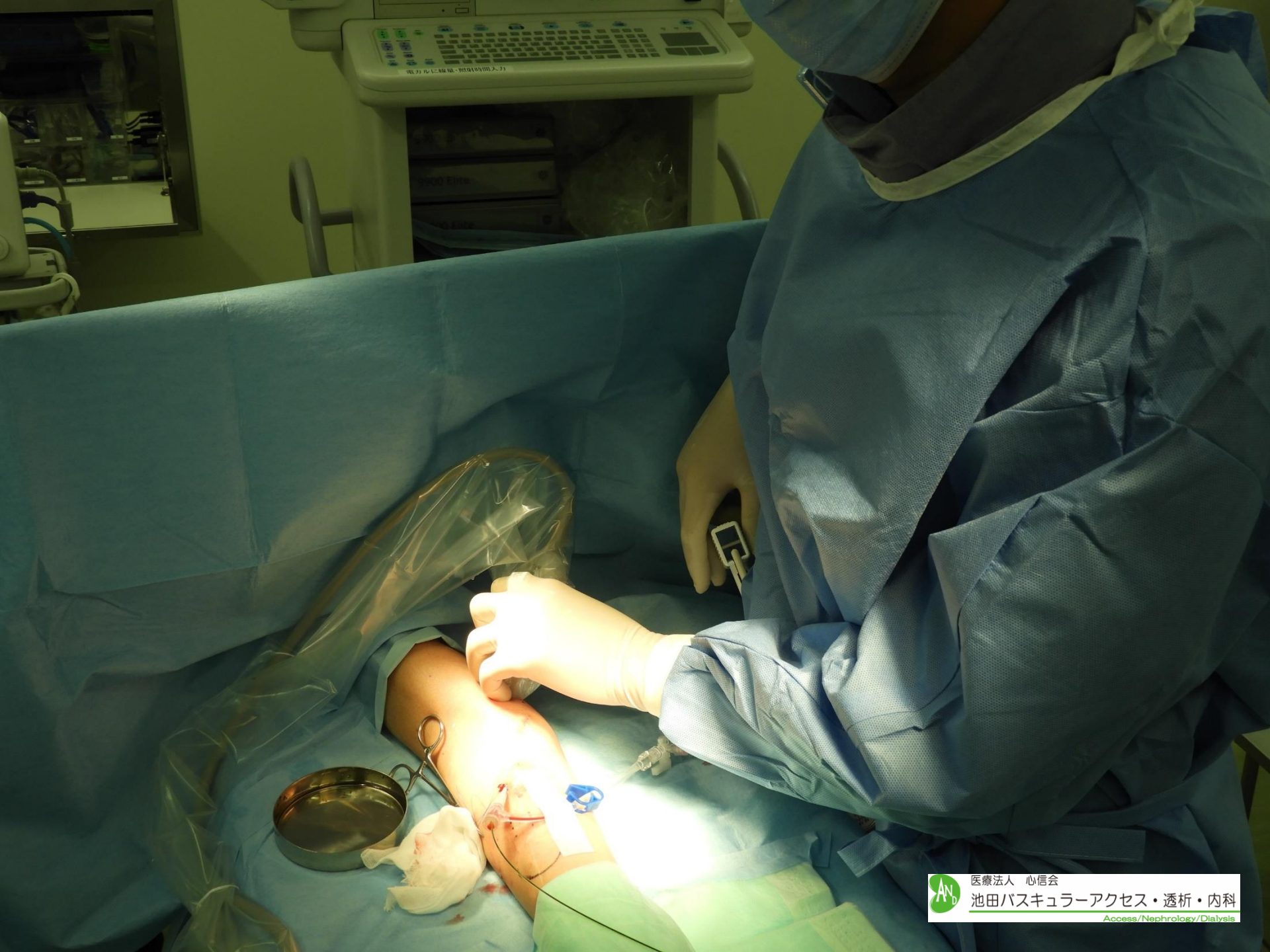



医療法人 心信会

池田バスキュラーアクセス・透析・内科

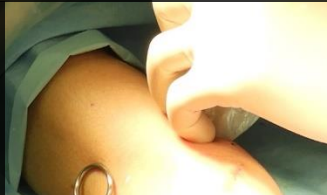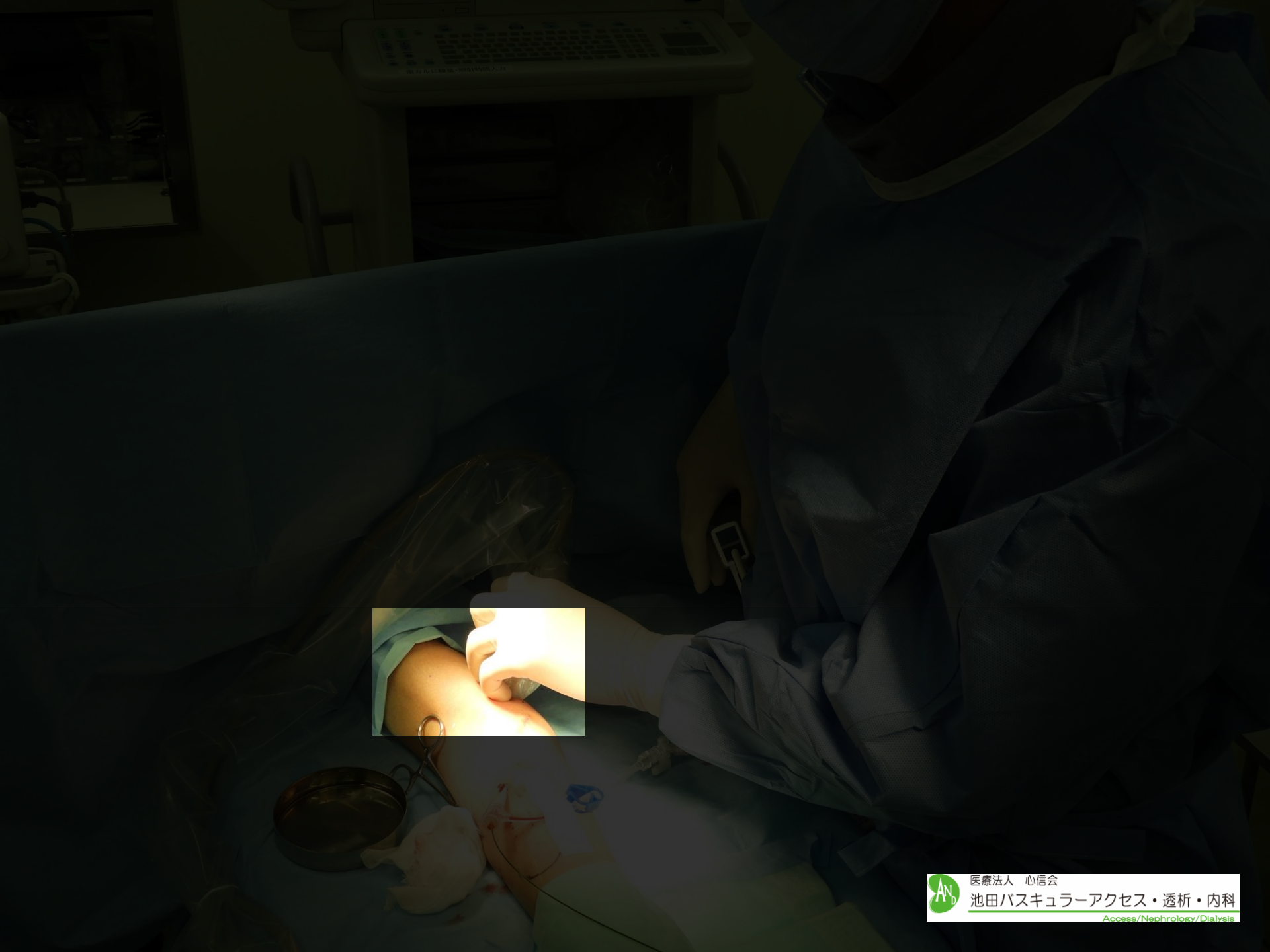Access/Nephrology/Dialysis



医療法人 心信会

池田バスキュラーアクセス・透析・内科

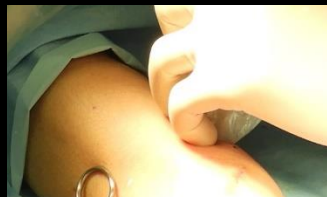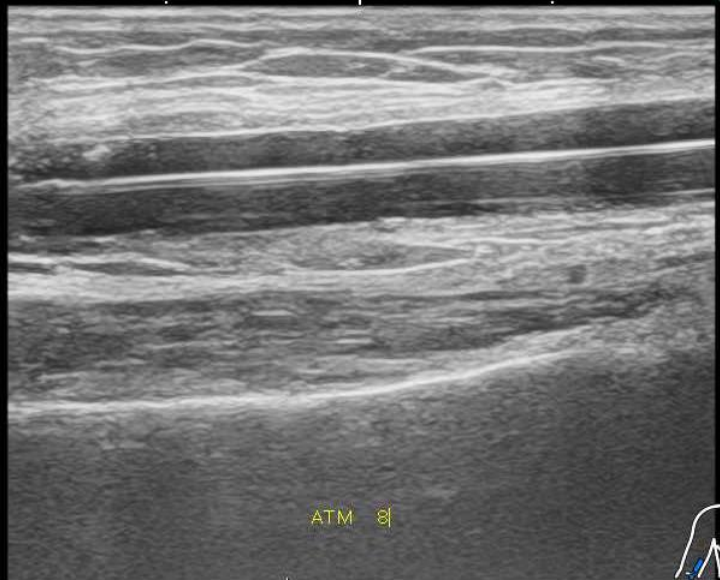
Access/Nephrology/Dialysis



医療法人 心信会

池田バスキュラーアクセス・透析・内科

Access/Nephrology/Dialysis

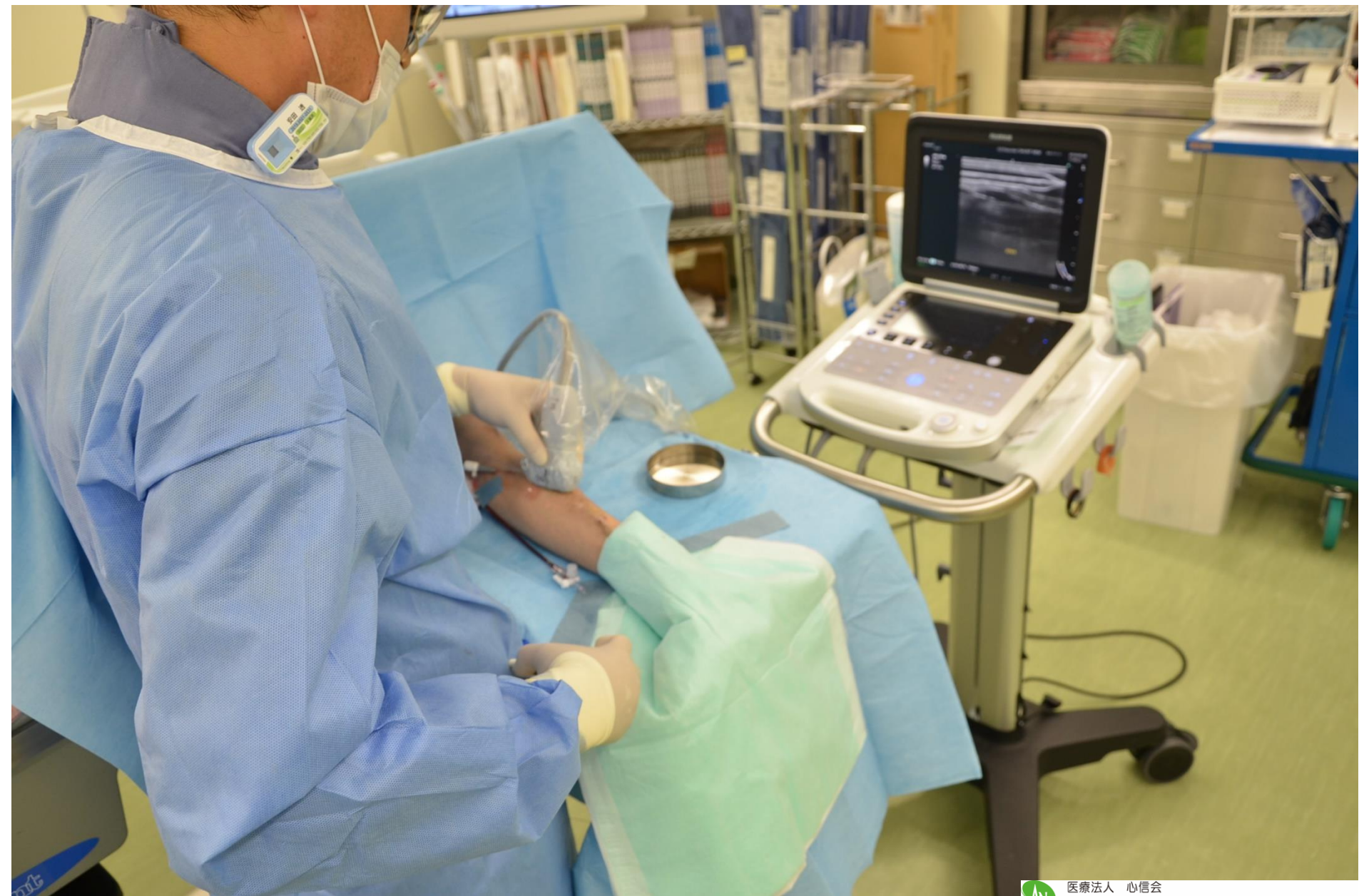

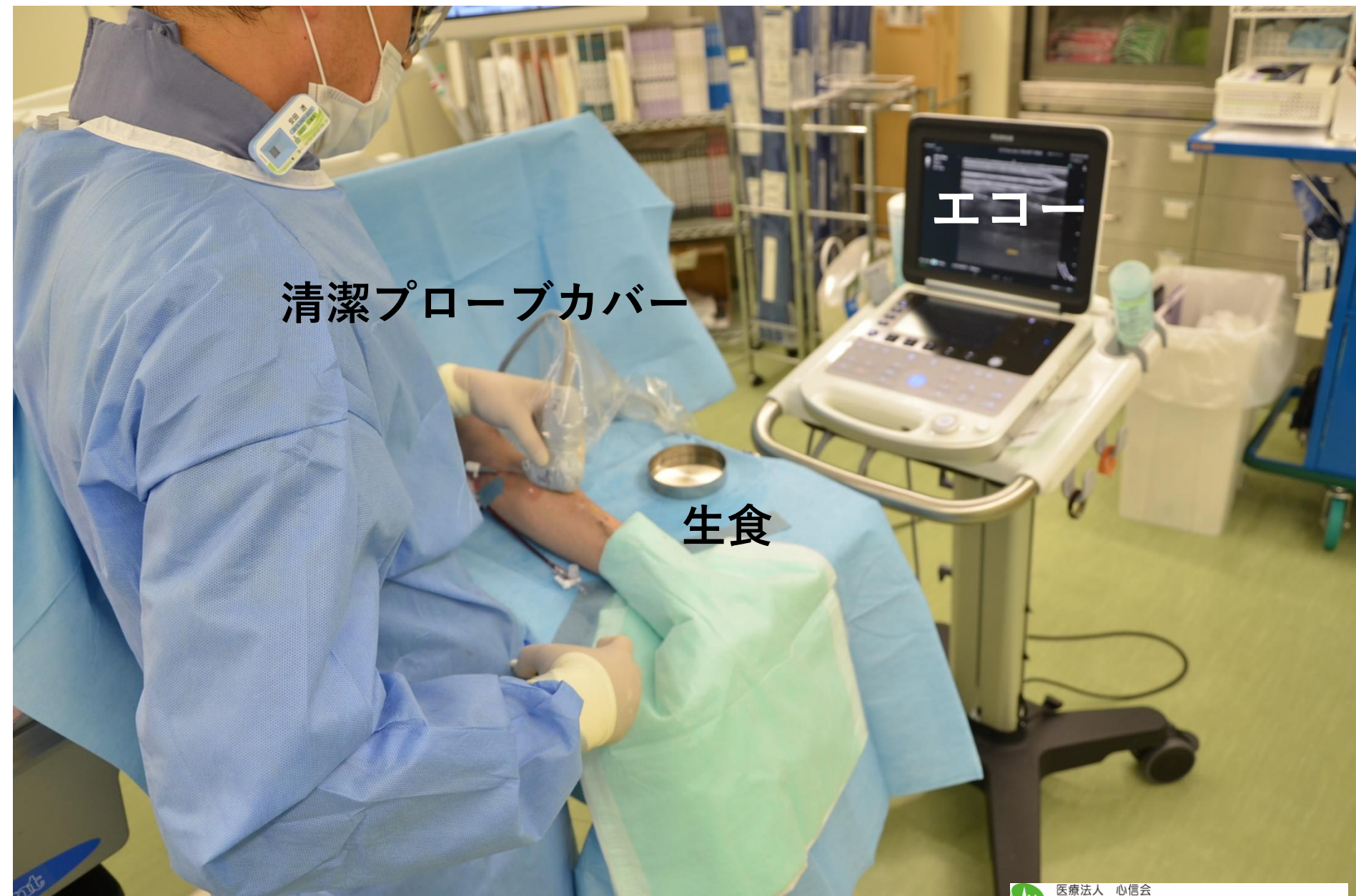長所と短所

エコーと透視を併用



- シース挿入
- ガイドワイヤー操作
- 拡張部位の局所麻酔
- 拡張
- シース反転
- 内膜肥厚の程度
- 閉塞症例
- 石灰化症例
- 中心静脈症例
- 弁狭窄症例



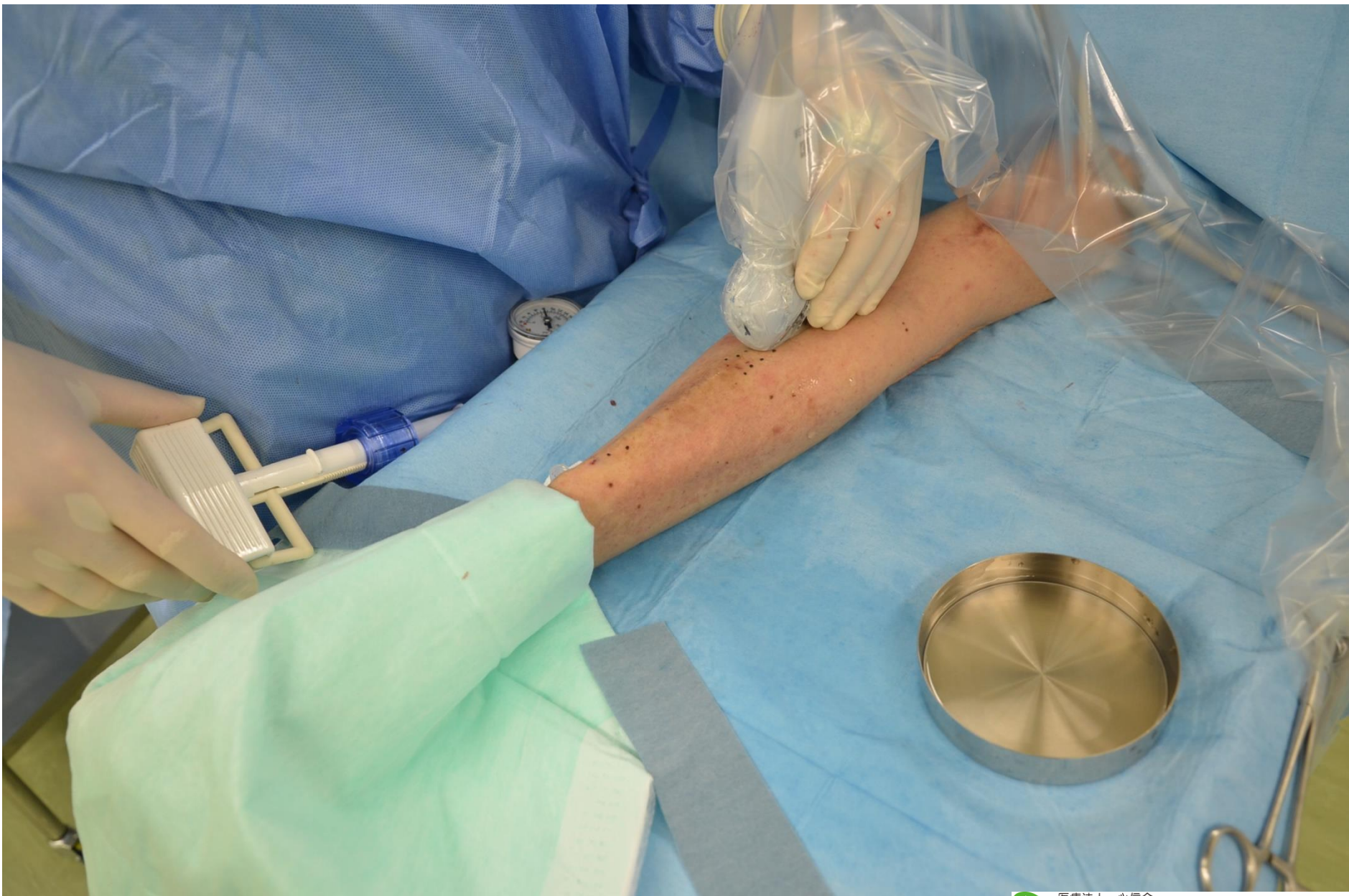

エコー

清潔プローブカバー

生食





医療法人 心信会

池田バスキュラーアクセス・透析・内科

Access/Nephrology/Dialysis

お腹

手台



医療法人 心信会

池田バスキュラーアクセス・透析・内科

Access/Nephrology/Dialysis

お腹

手台

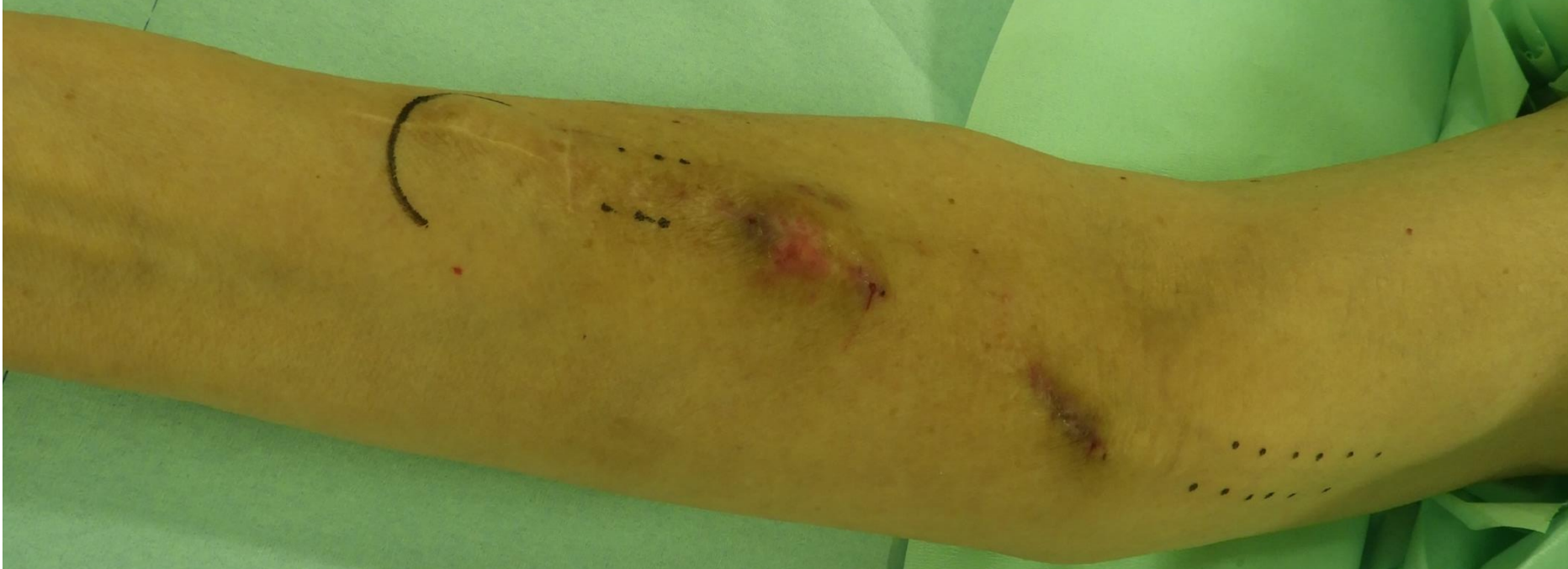

医療法人 心信会

池田バスキュラーアクセス・透析・内科

Access/Nephrology/Dialysis

右前腕内シヤント

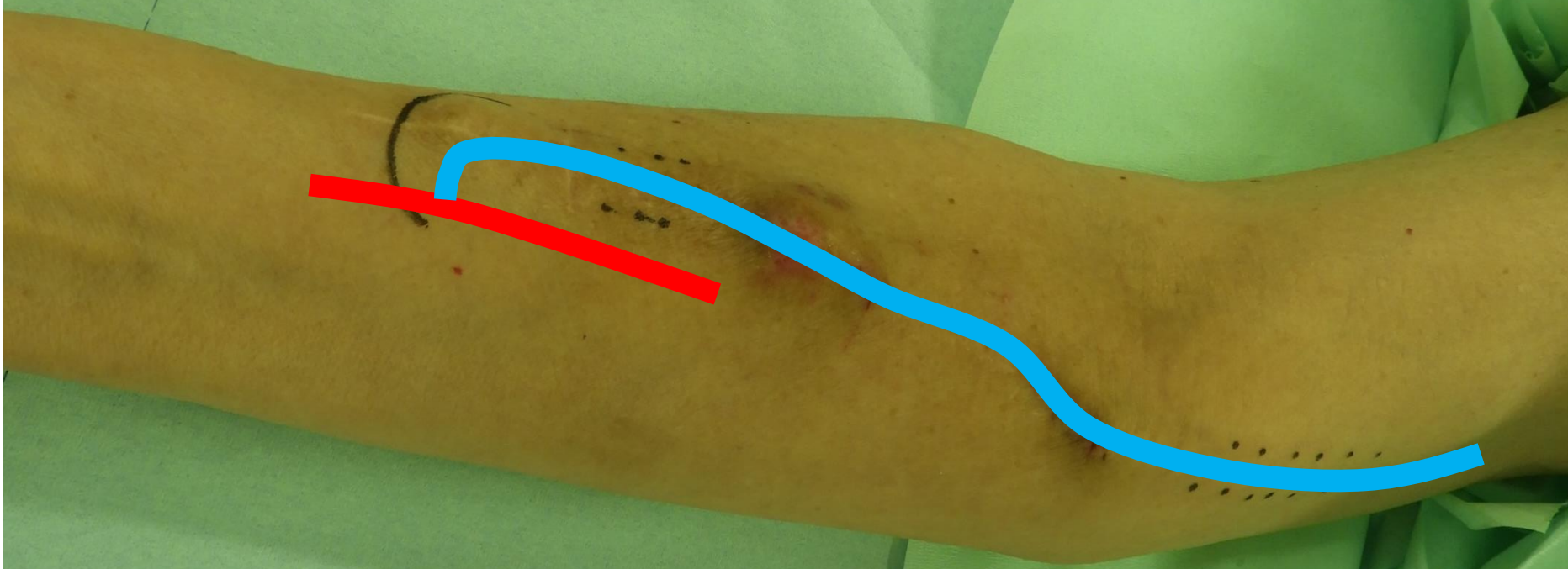


医療法人 心信会

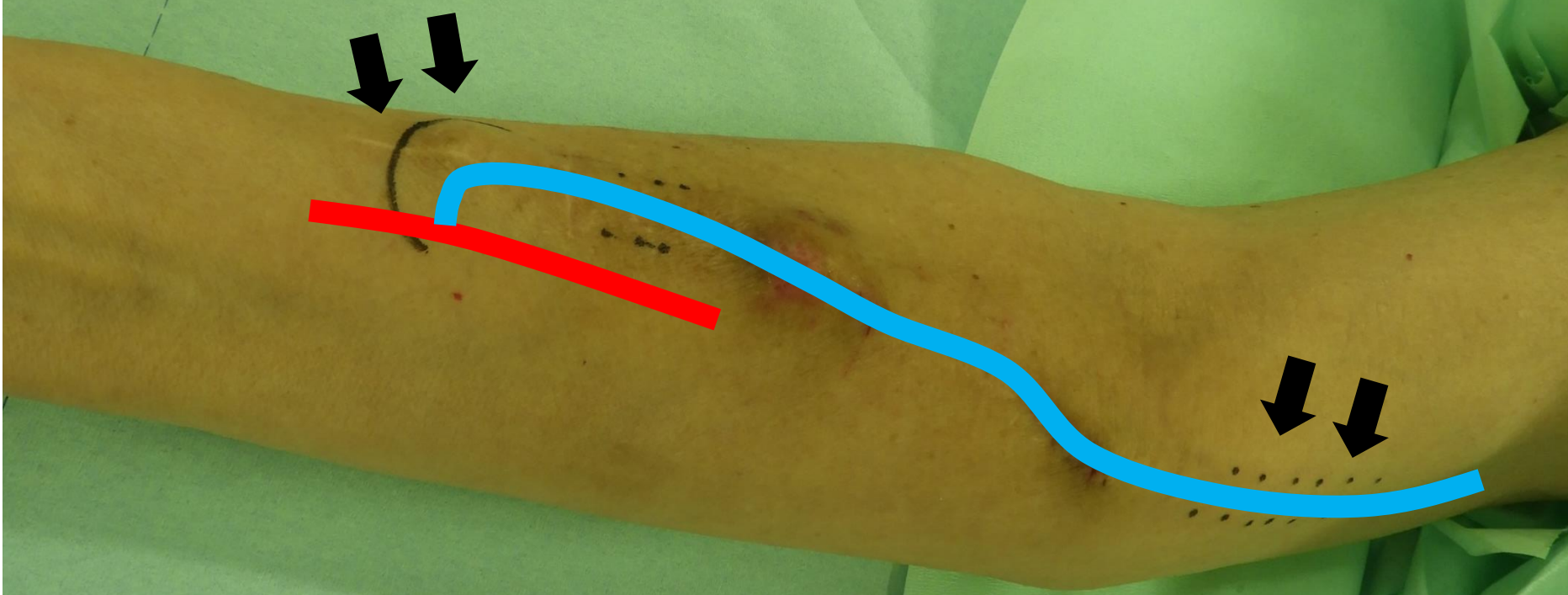
池田バスキュラーアクセス・透析・内科

Access/Nephrology/Dialysis

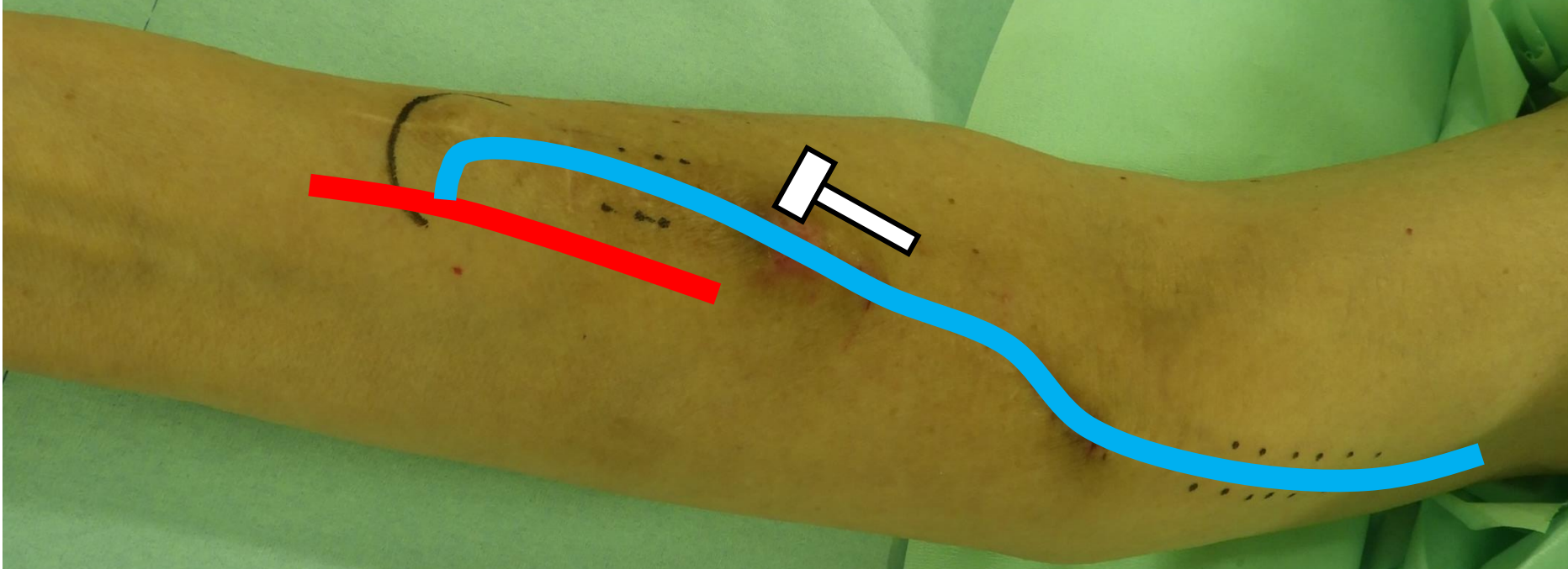
右前腕内シヤント



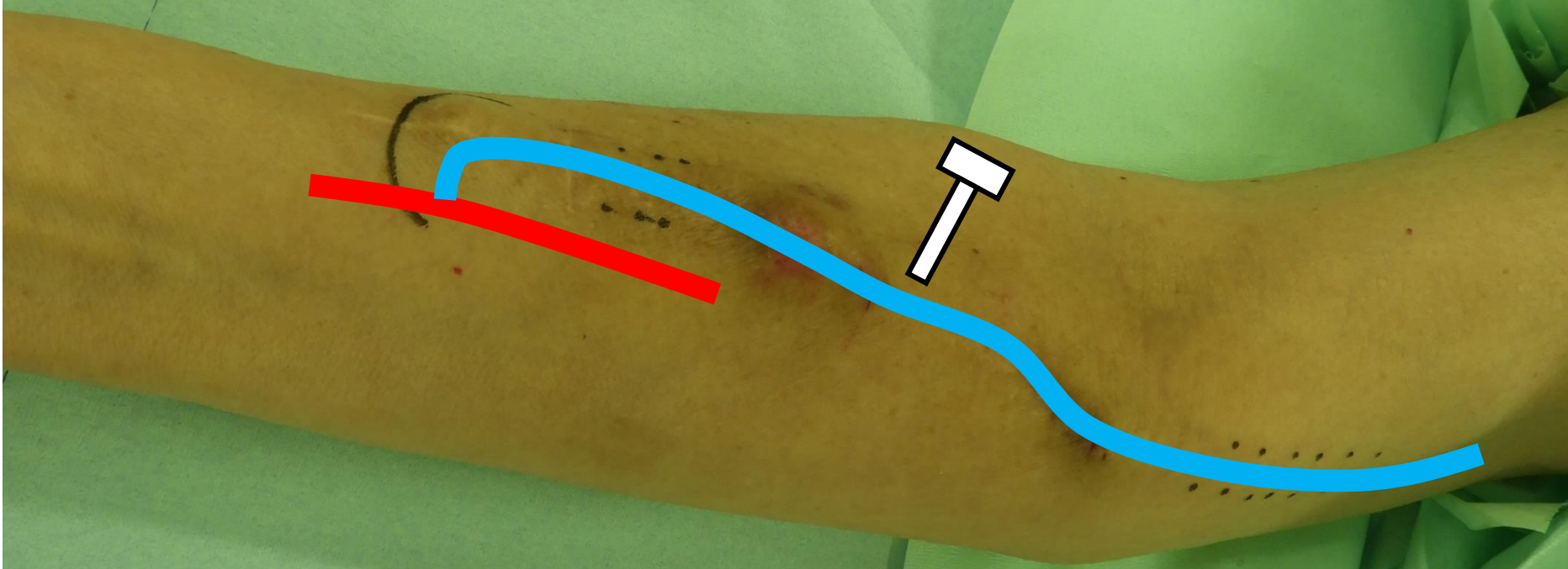
右前腕内シヤント



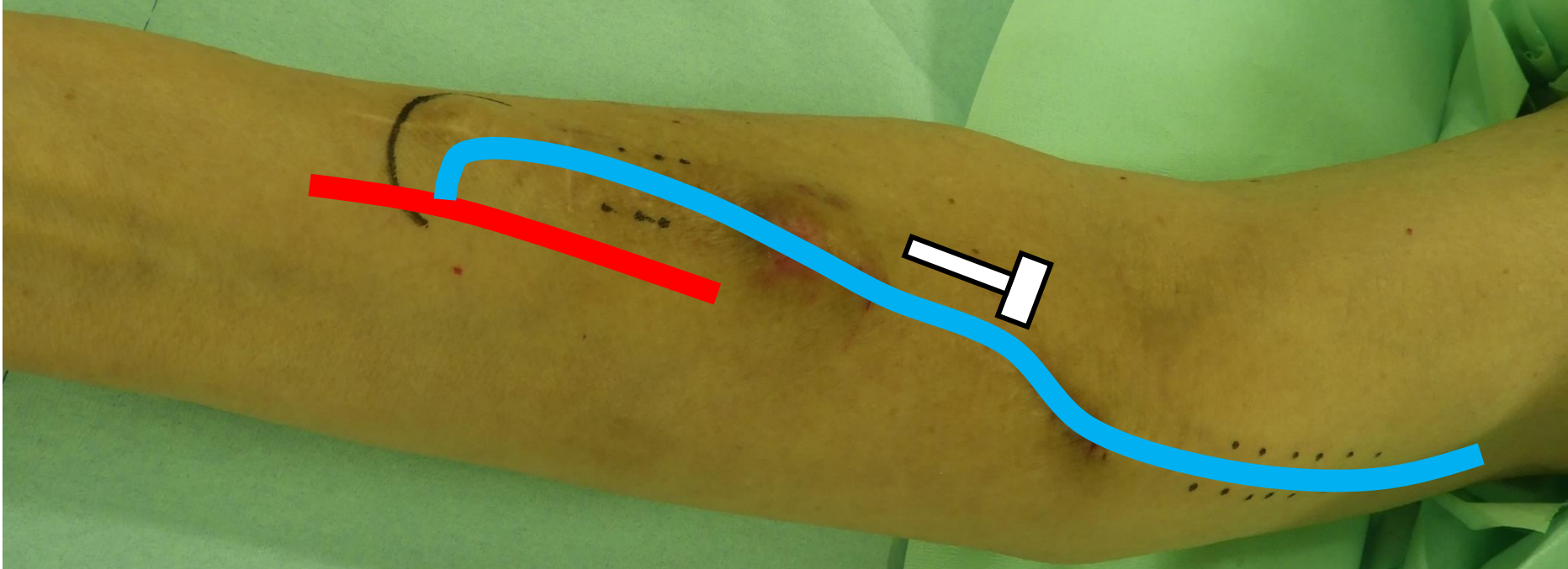
右前腕内シヤント



右前腕内シヤント



右前腕内シヤント



シース挿入




医療法人 心信会

池田バスキュラーアクセス・透析・内科

Access/Nephrology/Dialysis

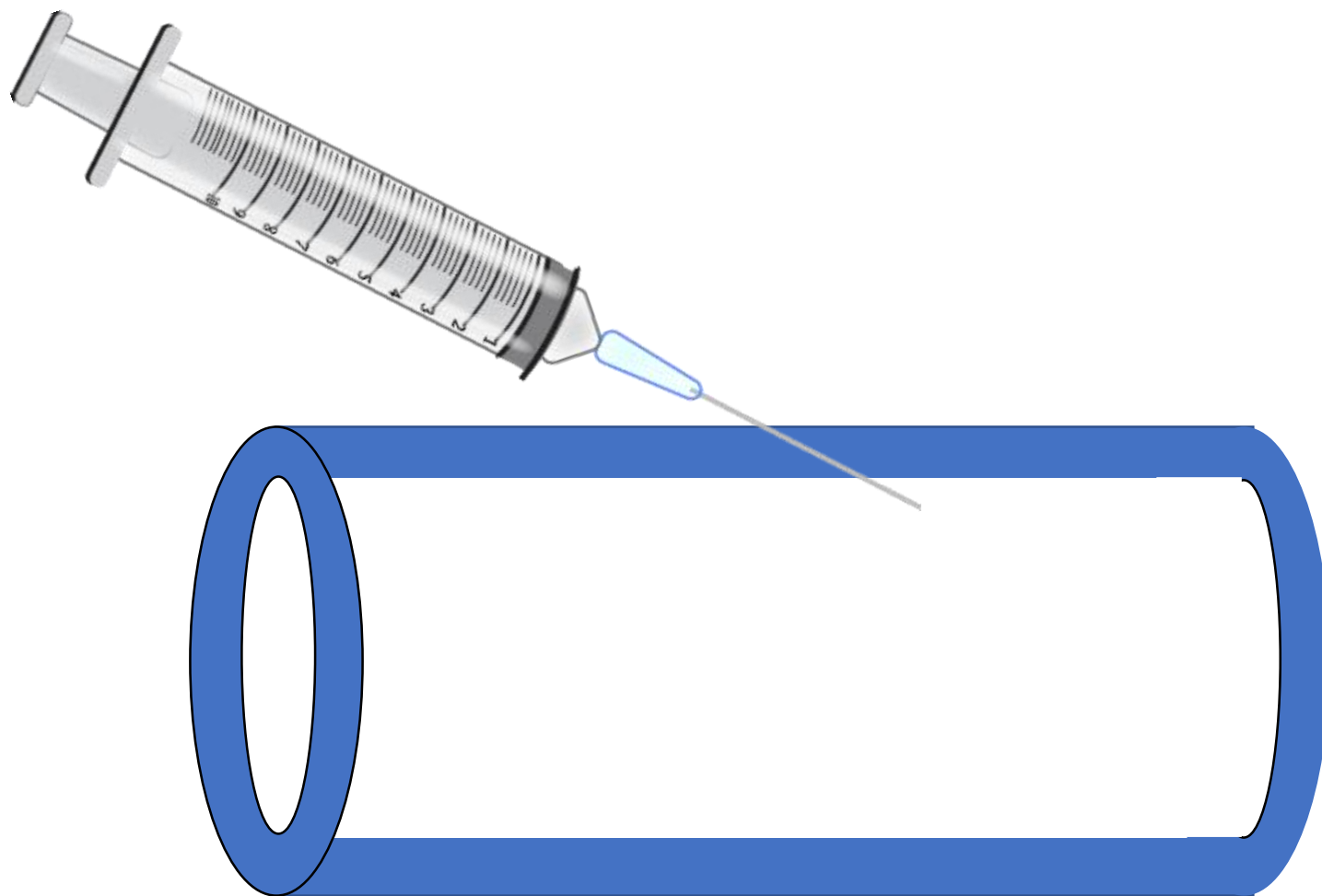


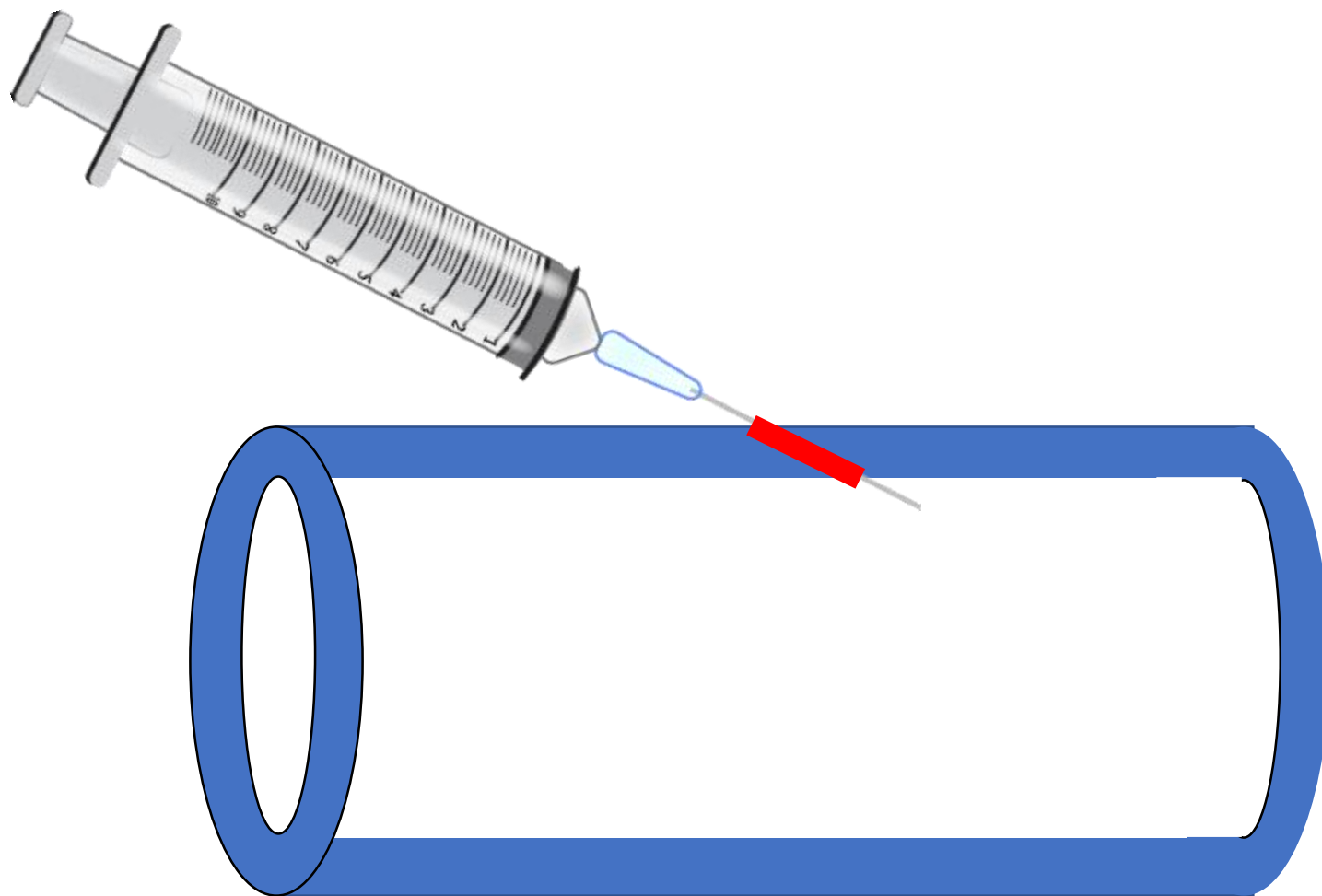


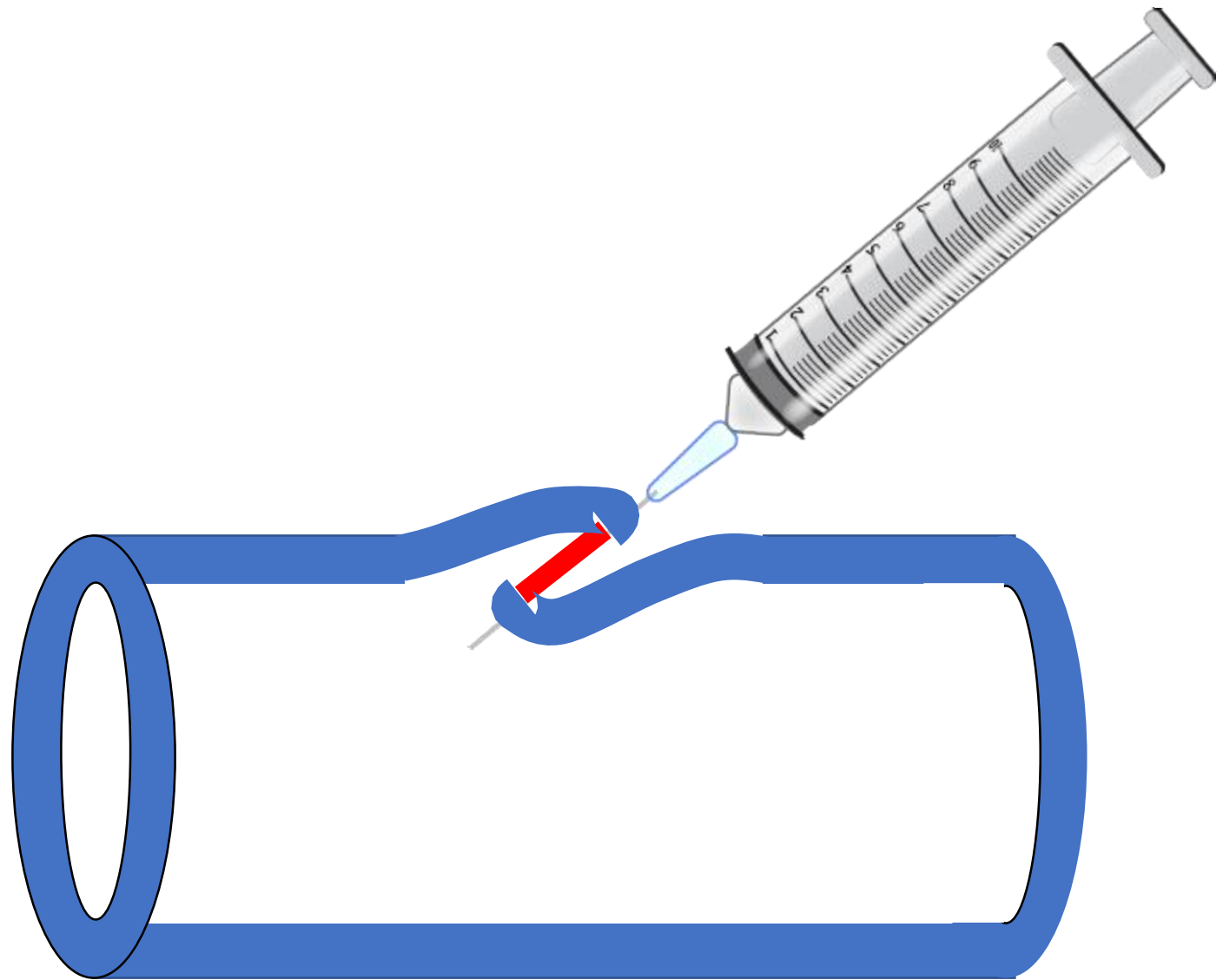
医療法人 心信会


池田バスキュラーアクセス・透析・内科

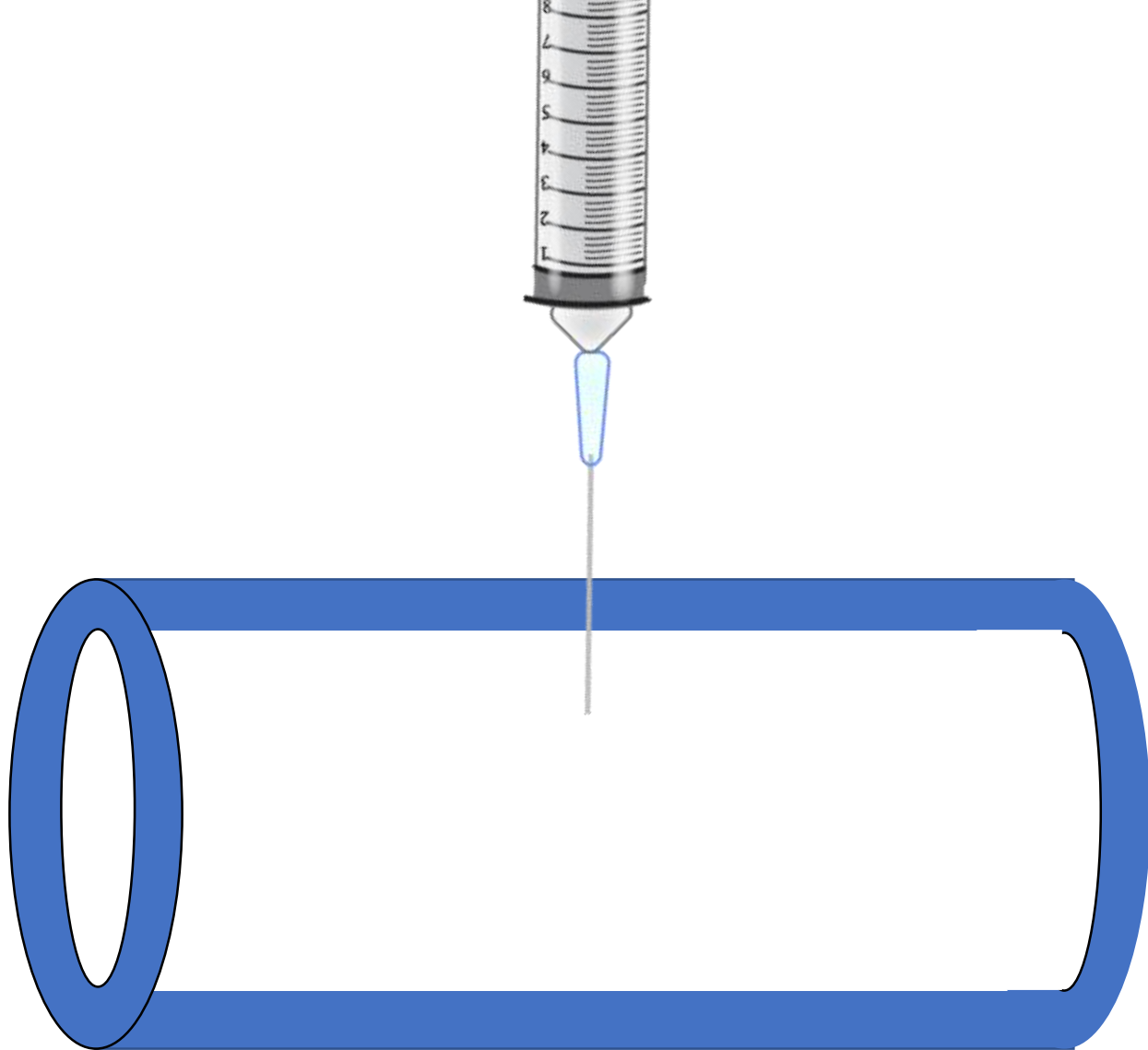
Access/Nephrology/Dialysis







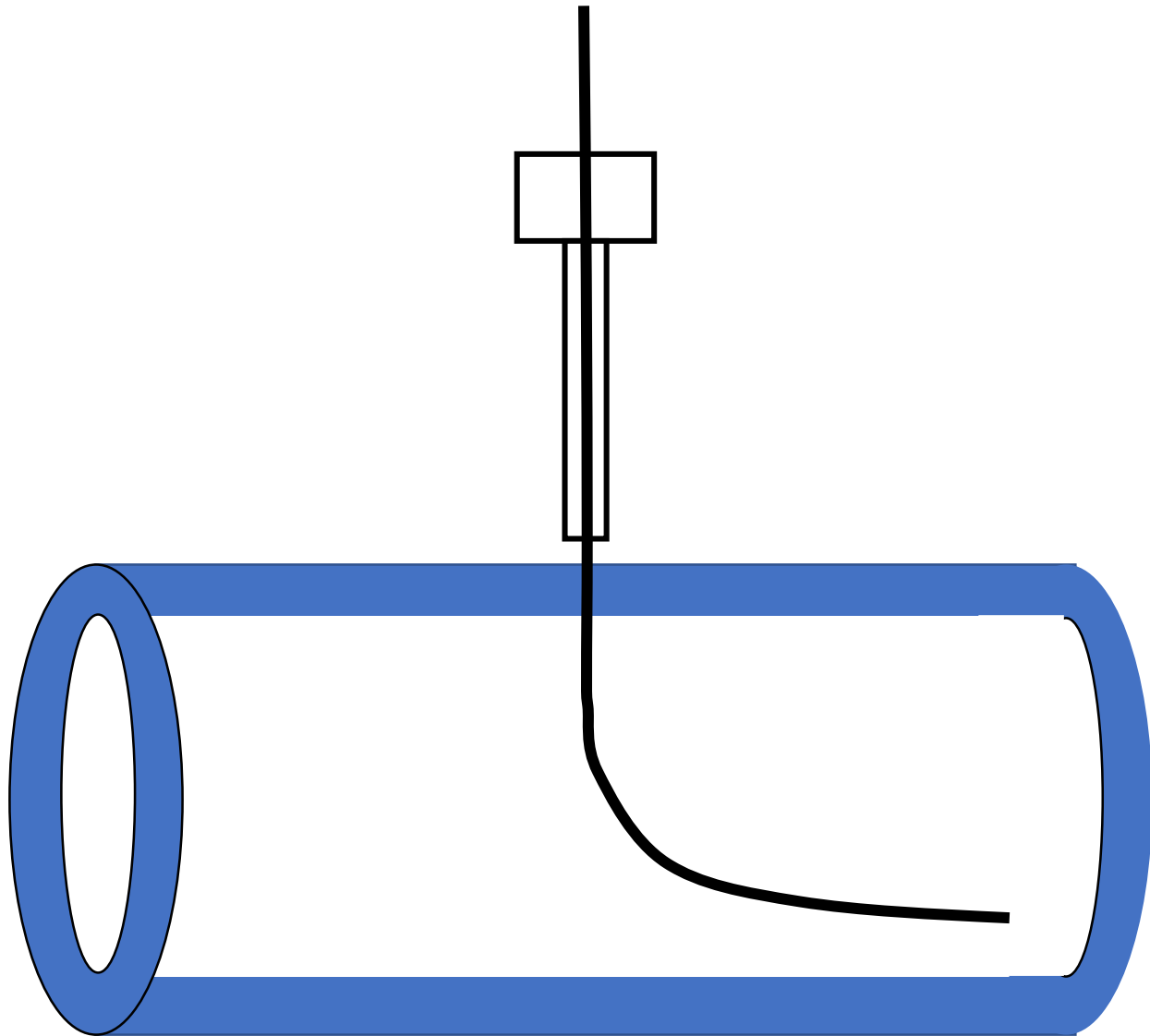


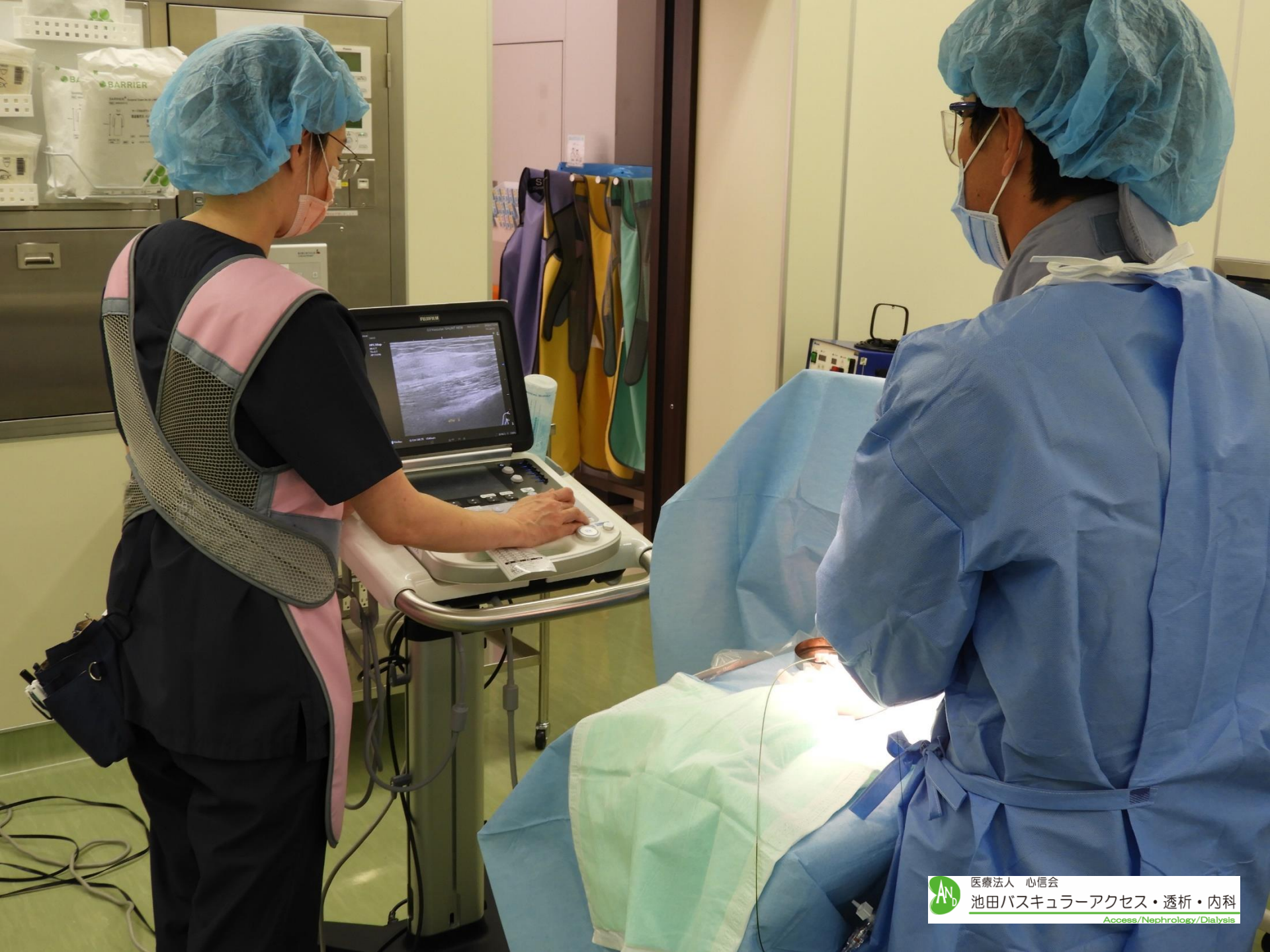

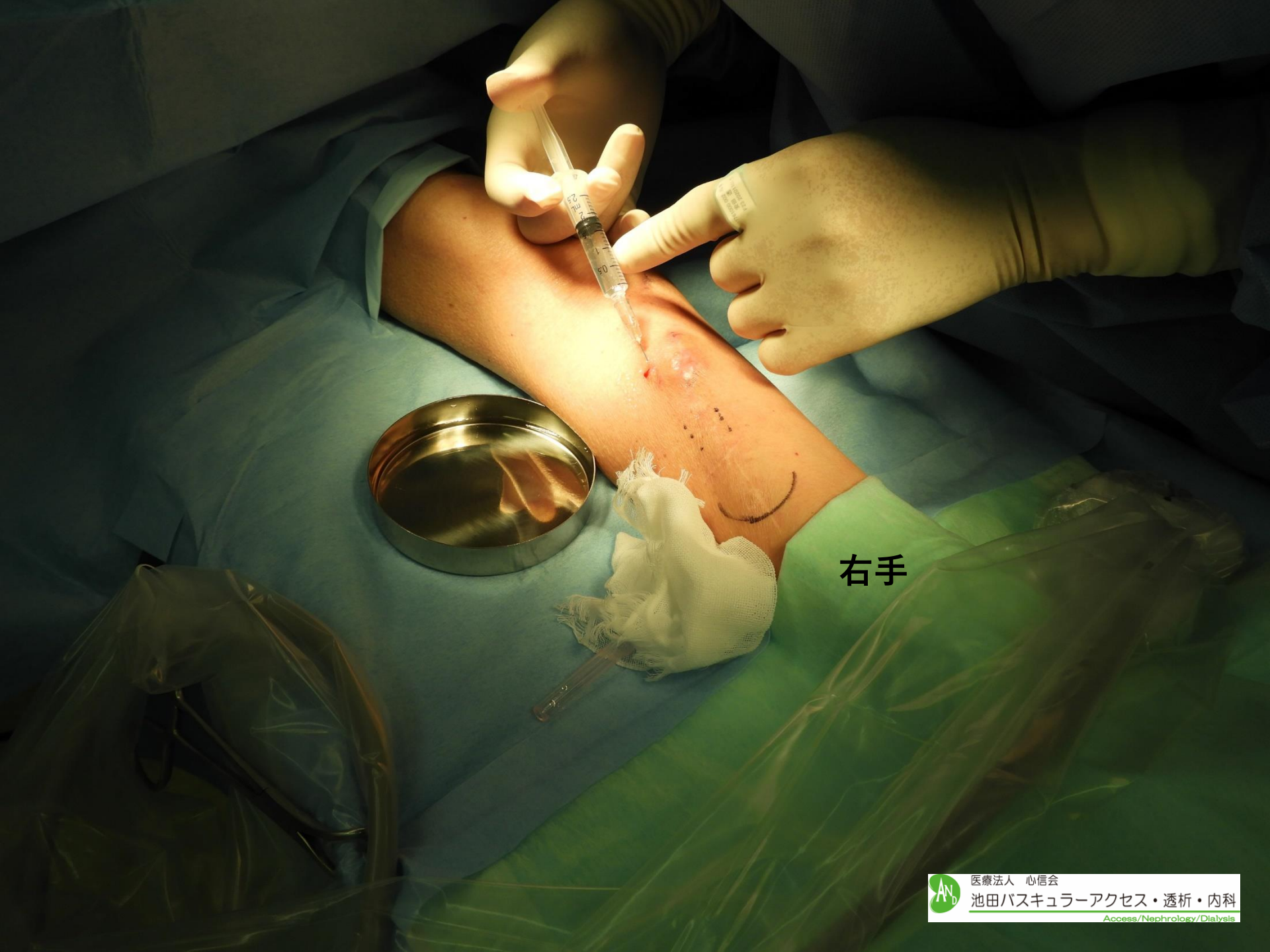医療法人 心信会

池田バスキュラーアクセス・透析・内科

Access/Nephrology/Dialysis







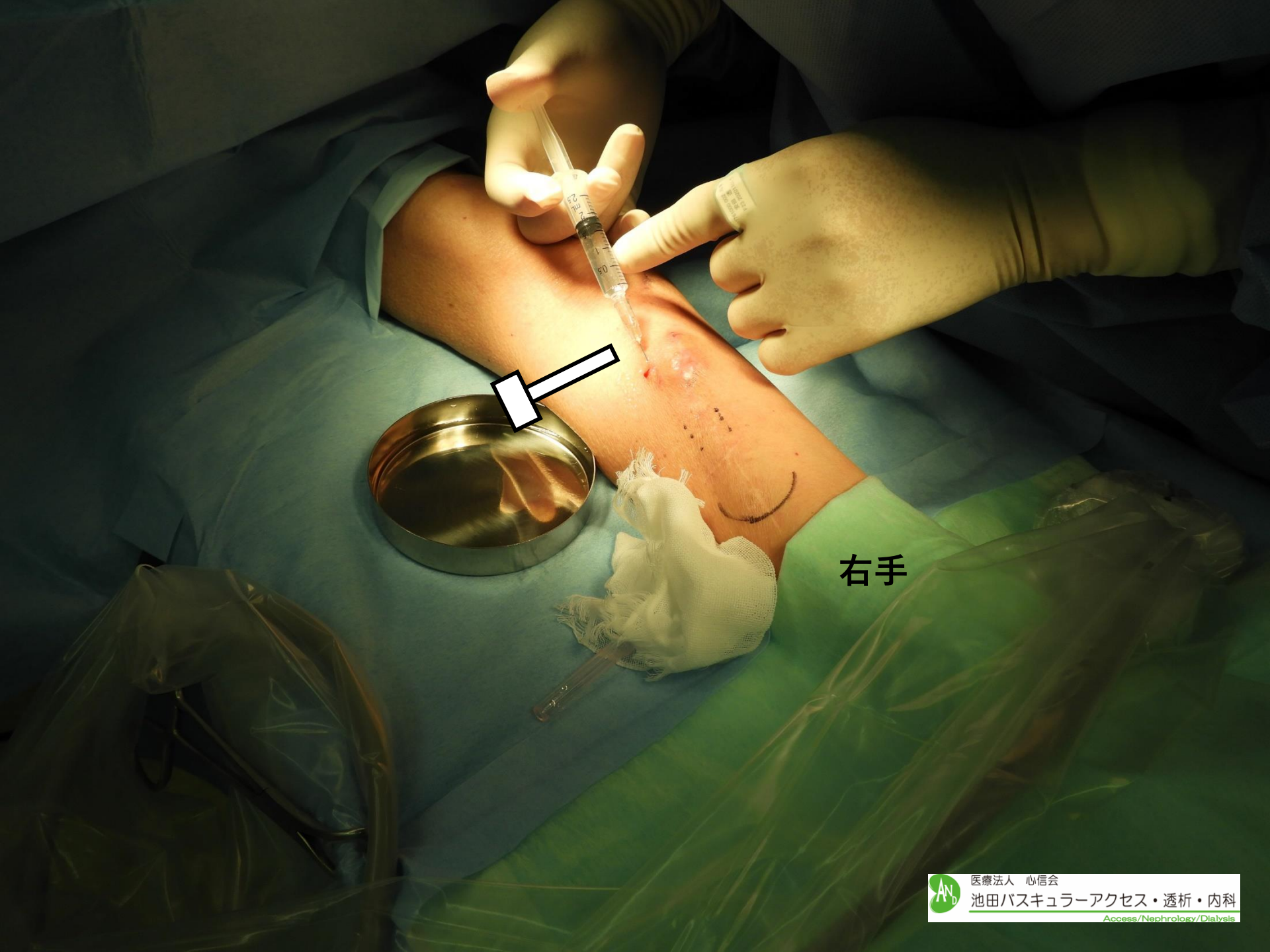右手



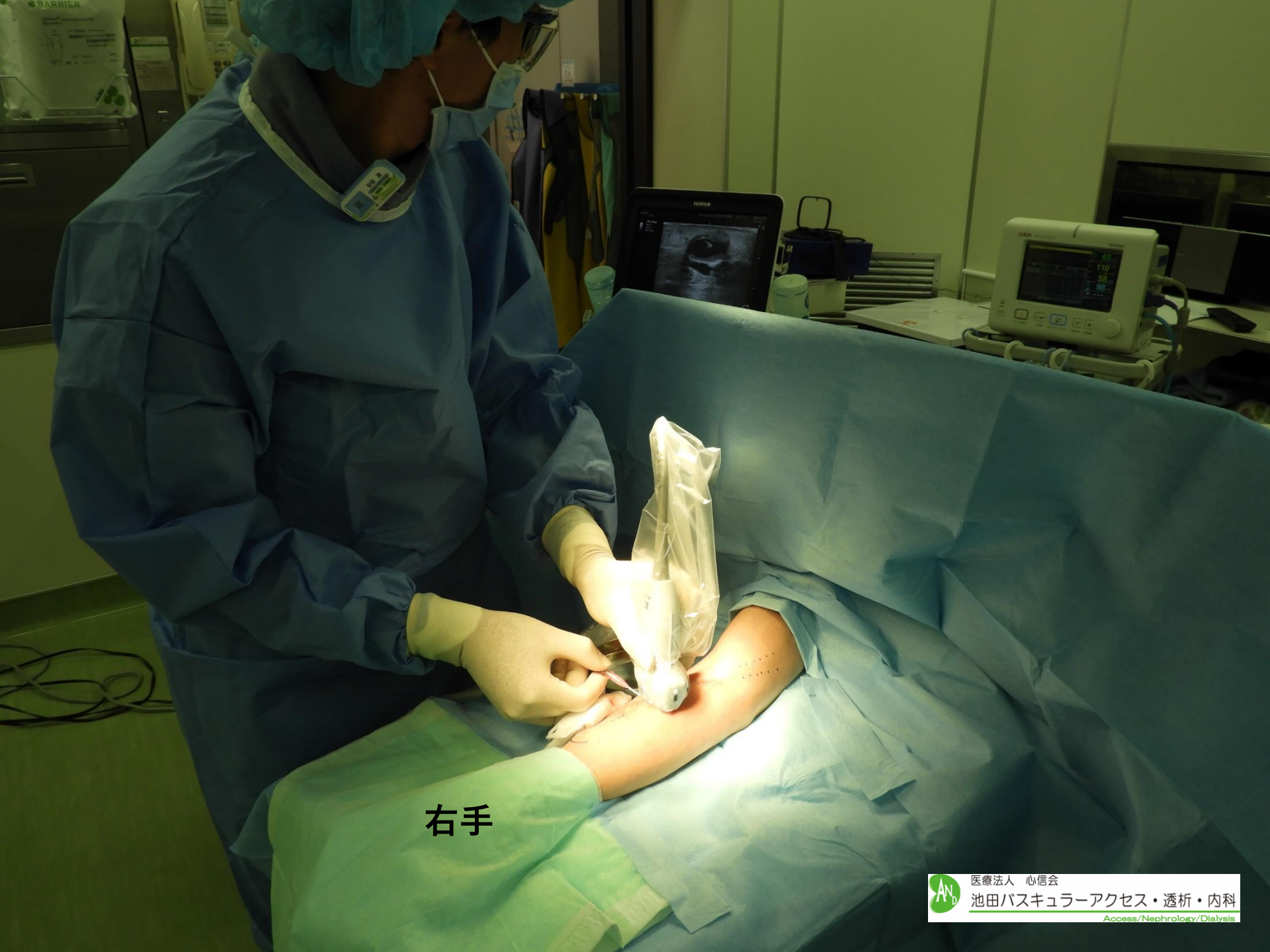医療法人 心信会

池田バスキュラーアクセス・透析・内科

Access/Nephrology/Dialysis



右手



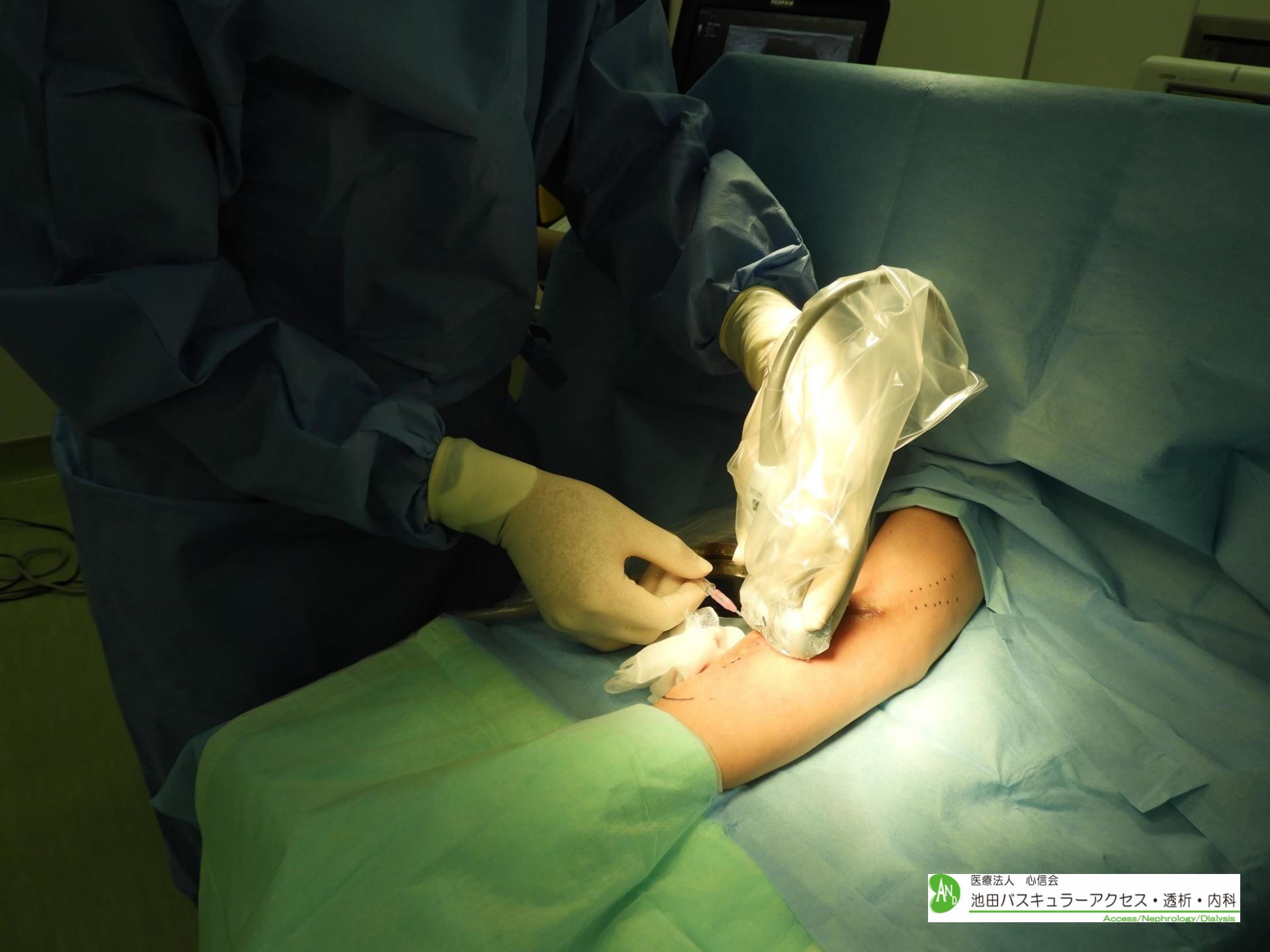右手



医療法人 心信会

池田バスキュラーアクセス・透析・内科

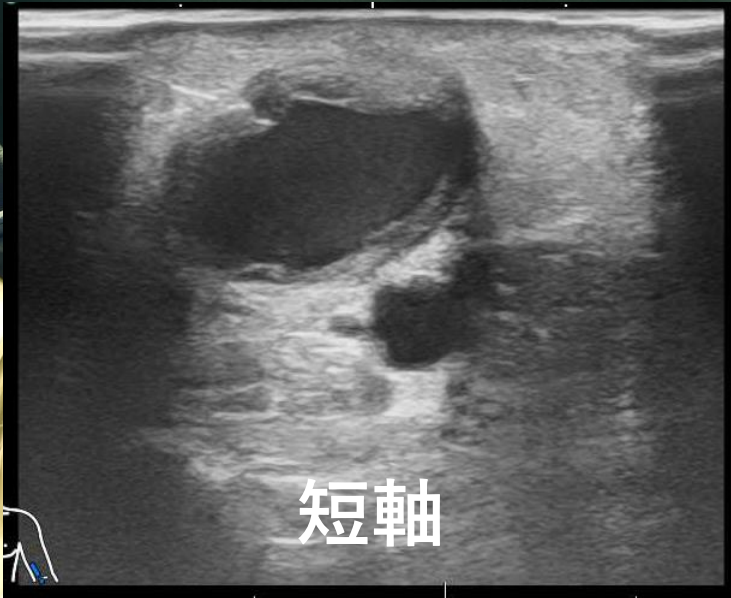
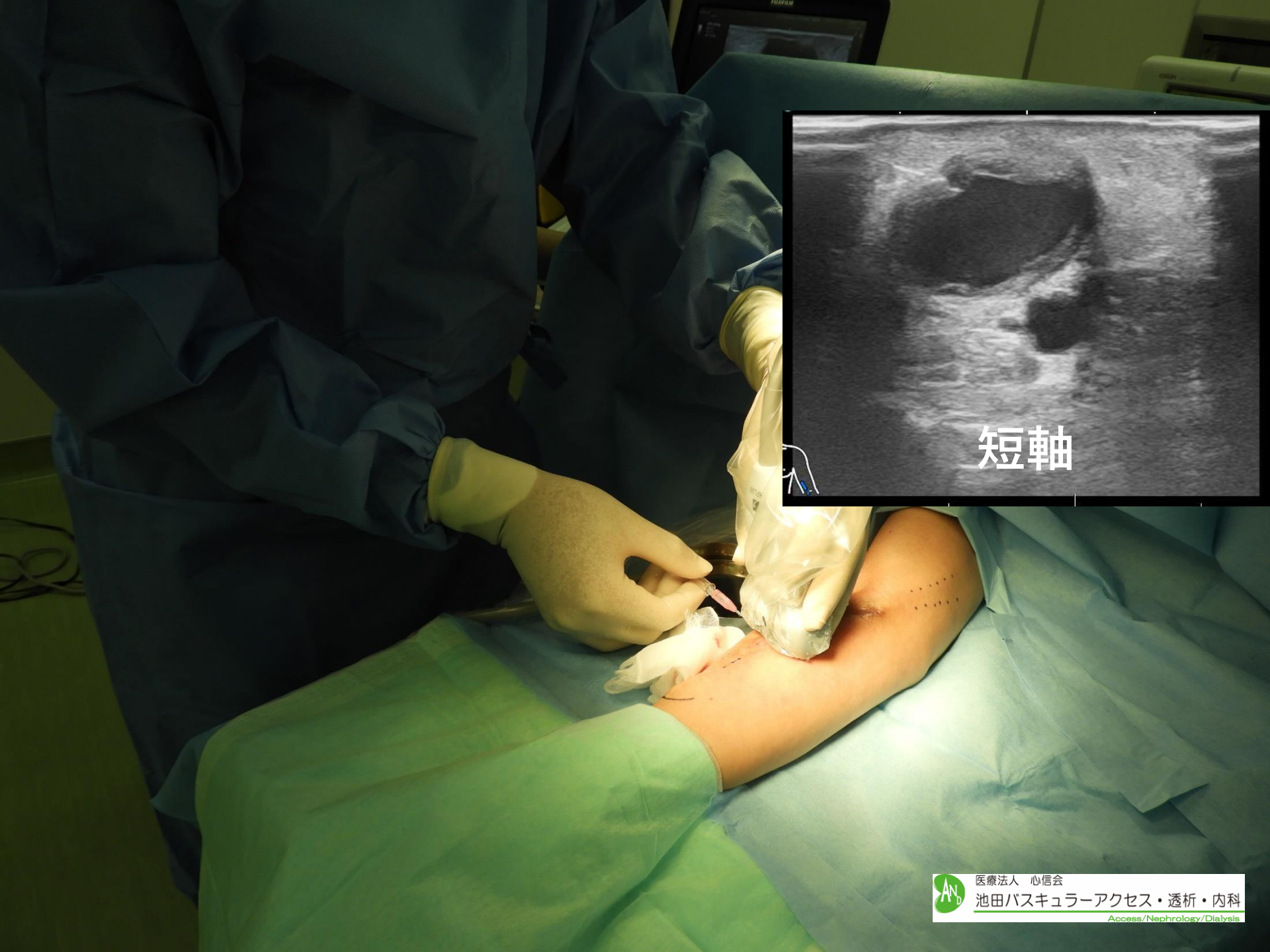Access/Nephrology/Dialysis



医療法人 心信会

池田バスキュラーアクセス・透析・内科

Access/Nephrology/Dialysis



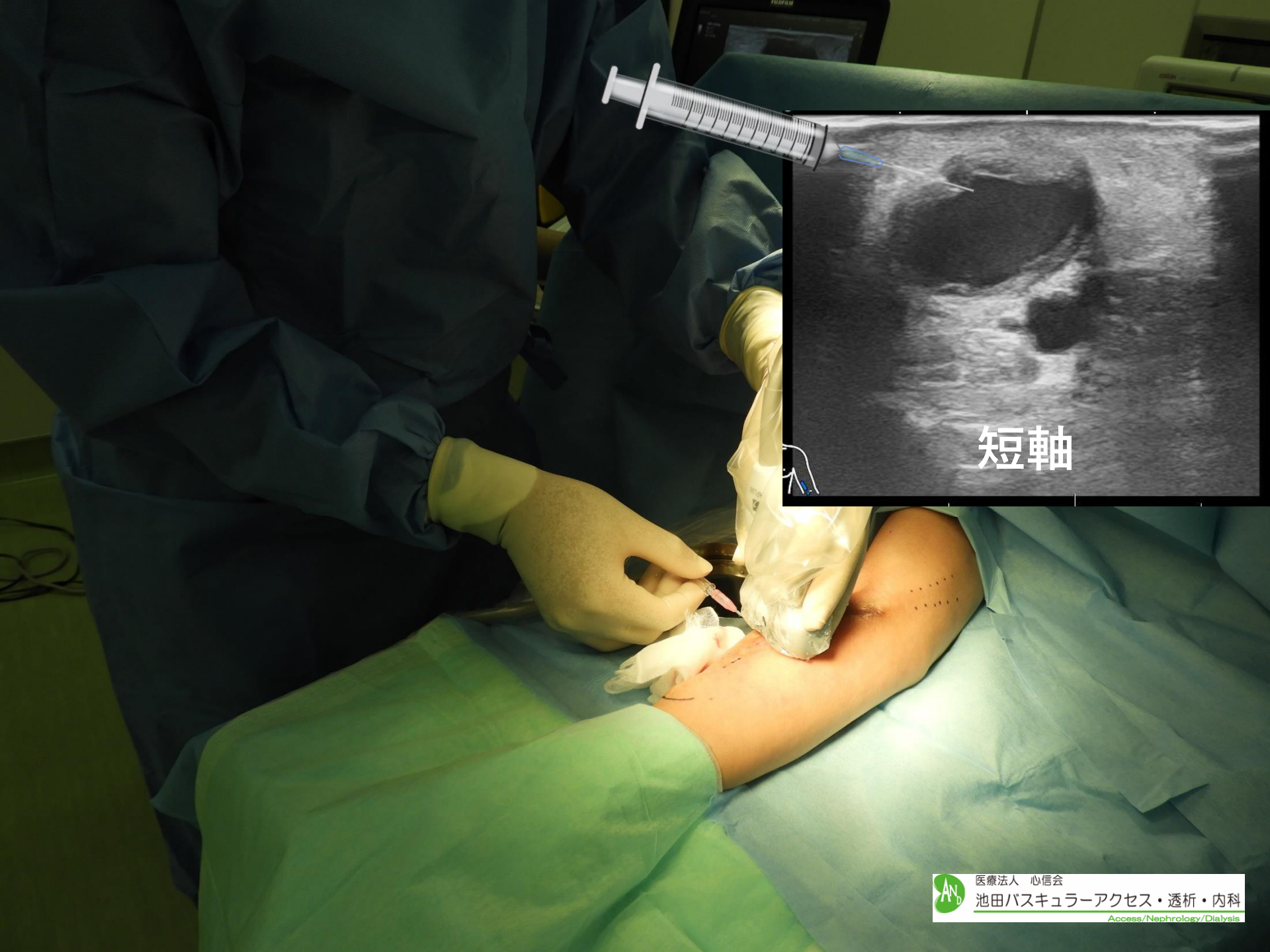短軸



医療法人 心信会

池田バスキュラーアクセス・透析・内科

Access/Nephrology/Dialysis



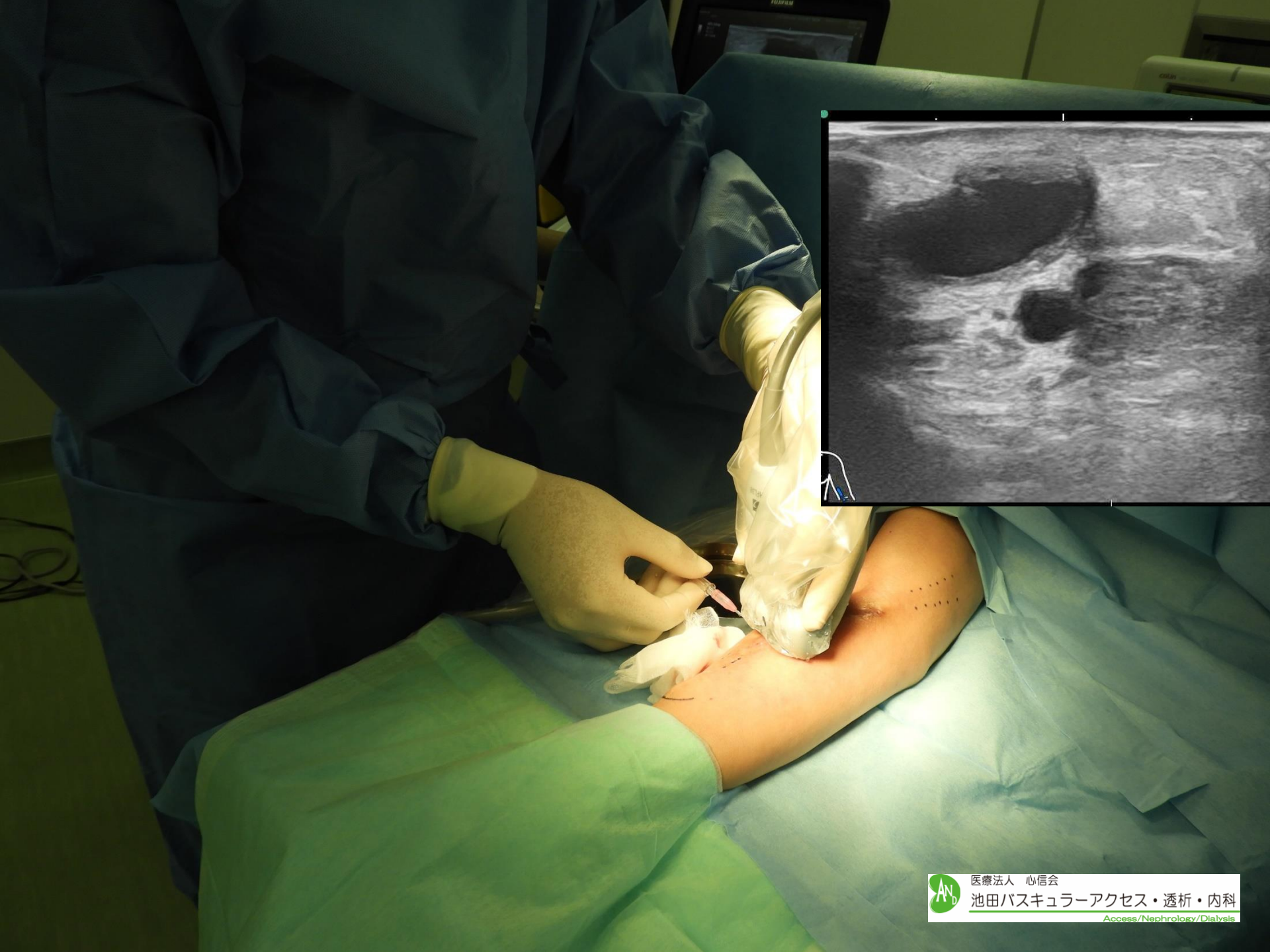
短軸

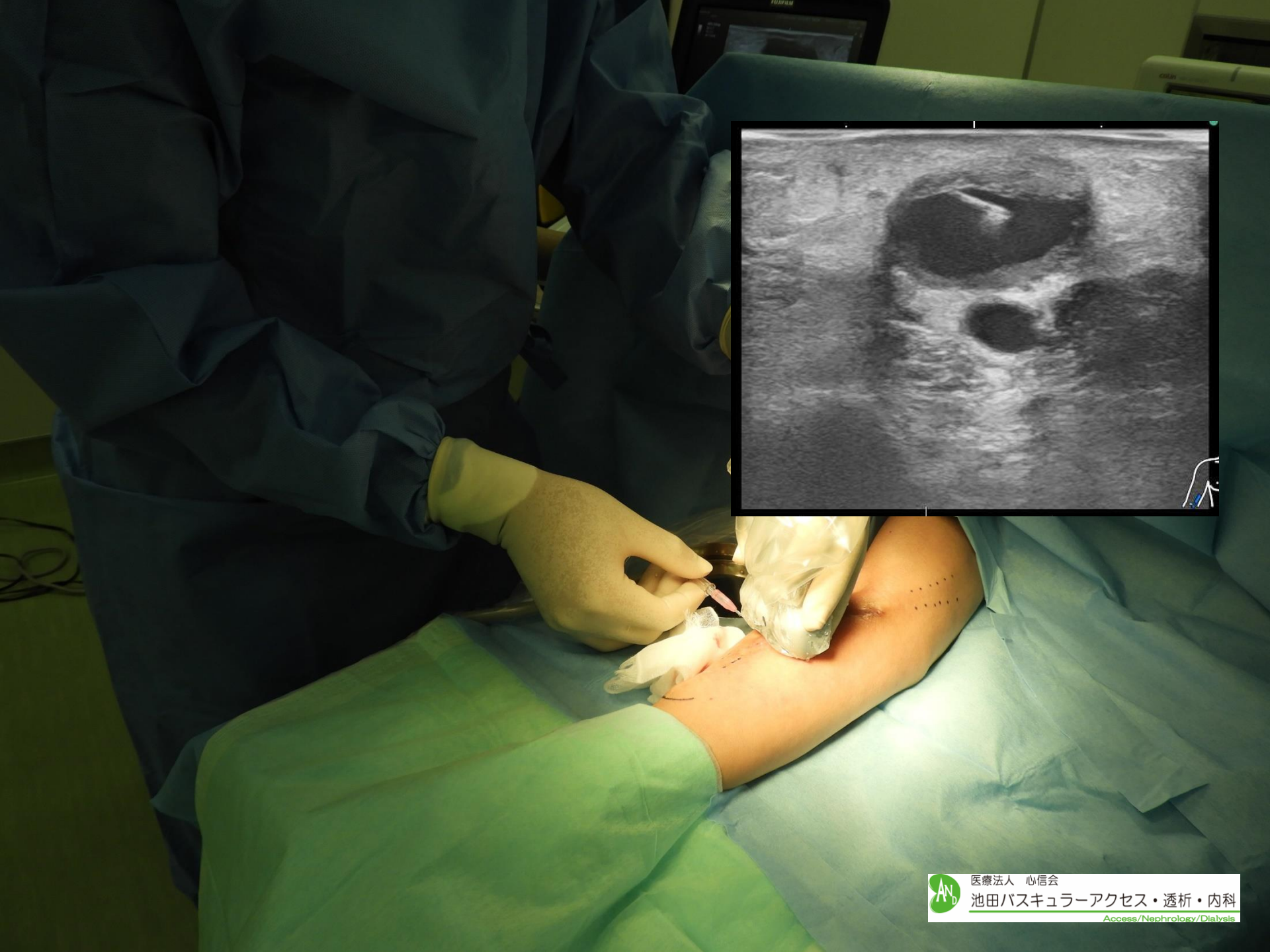


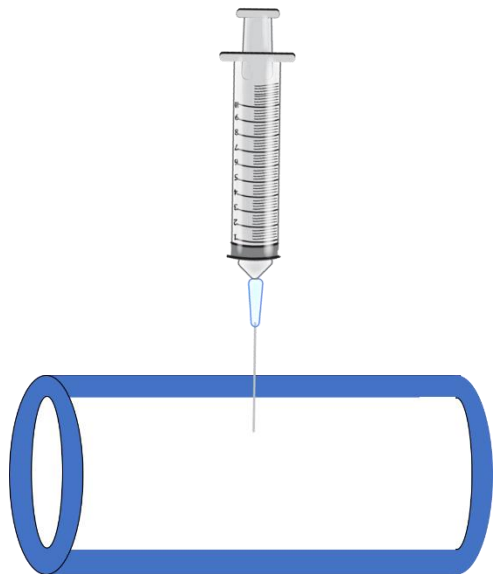
医療法人 心信会

池田バスキュラーアクセス・透析・内科

Access/Nephrology/Dialysis



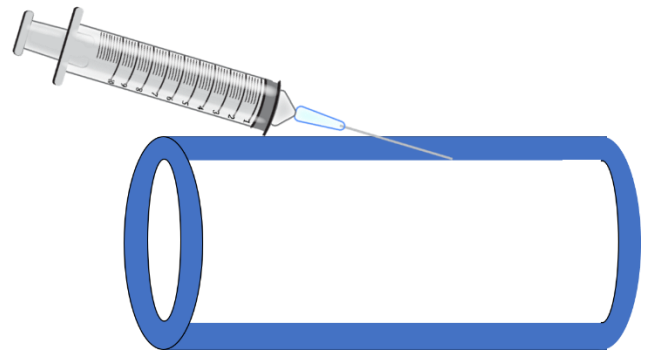
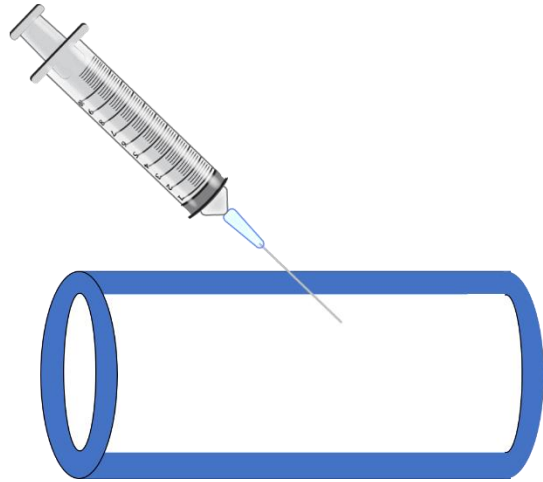
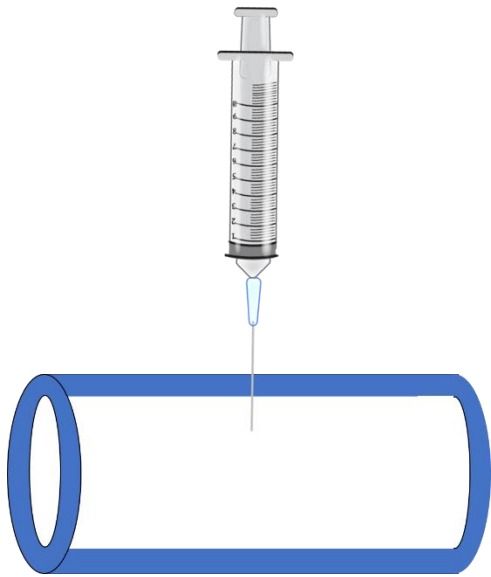




医療法人 心信会

池田バスキュラーアクセス・透析・内科

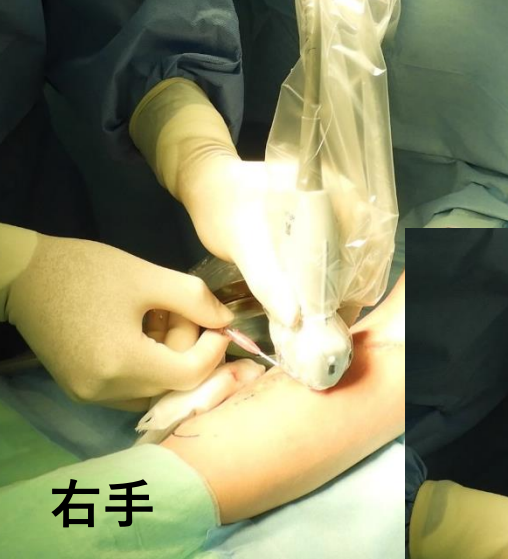Access/Nephrology/Dialysis



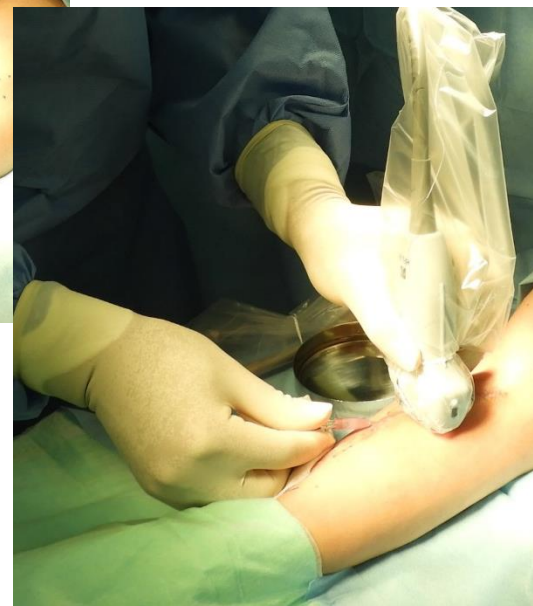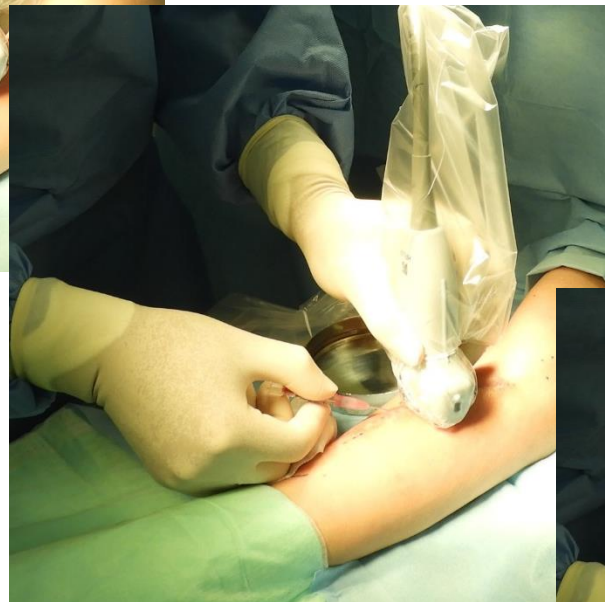
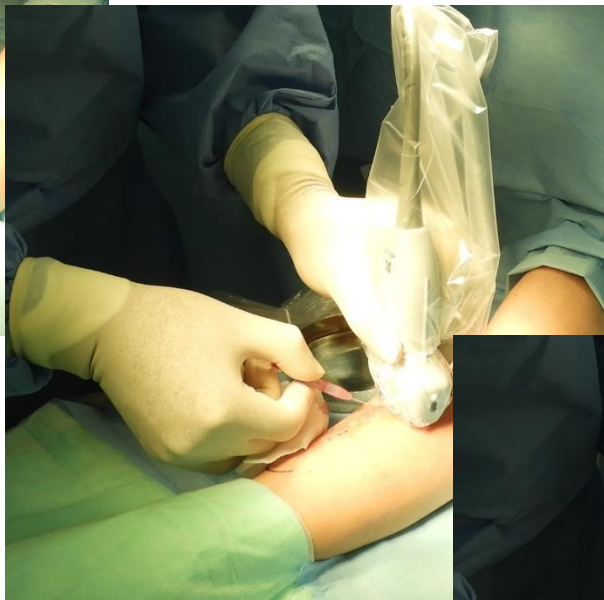
医療法人 心信会

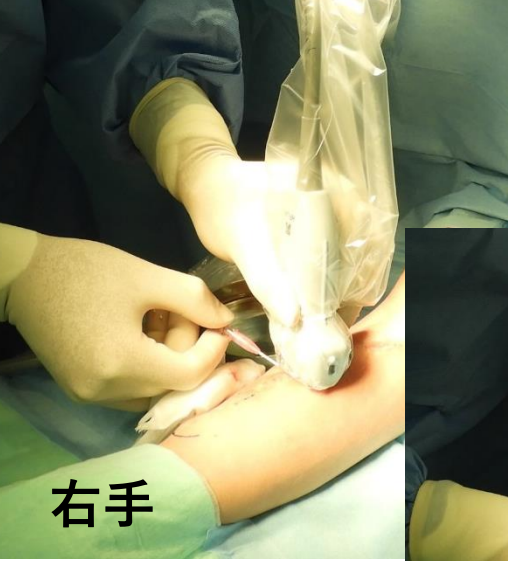池田バスキュラーアクセス・透析・内科

Access/Nephrology/Dialysis

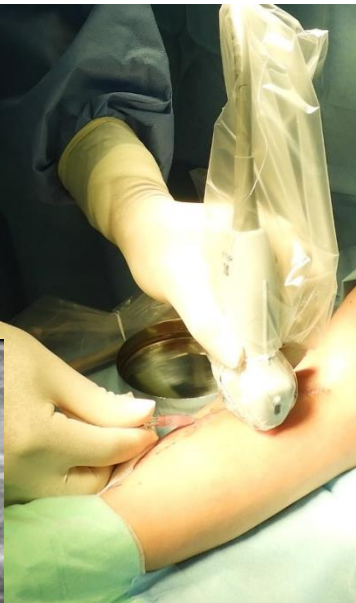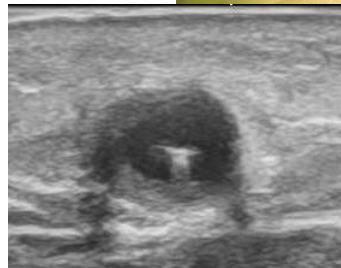
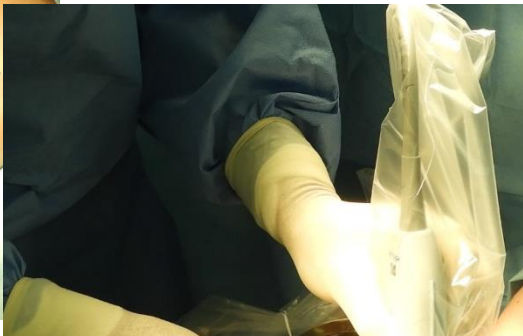
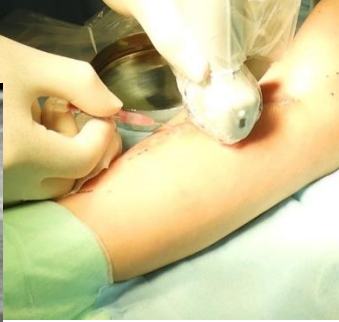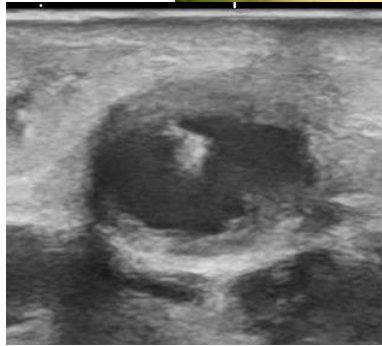
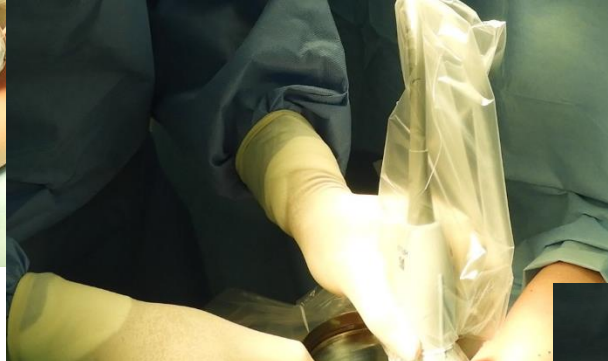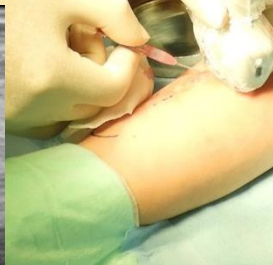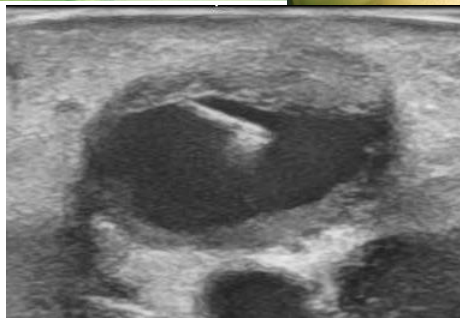


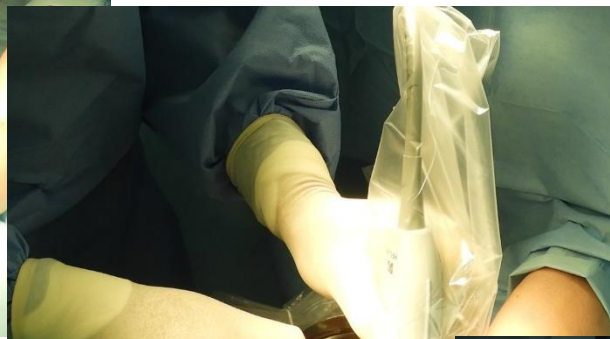右手



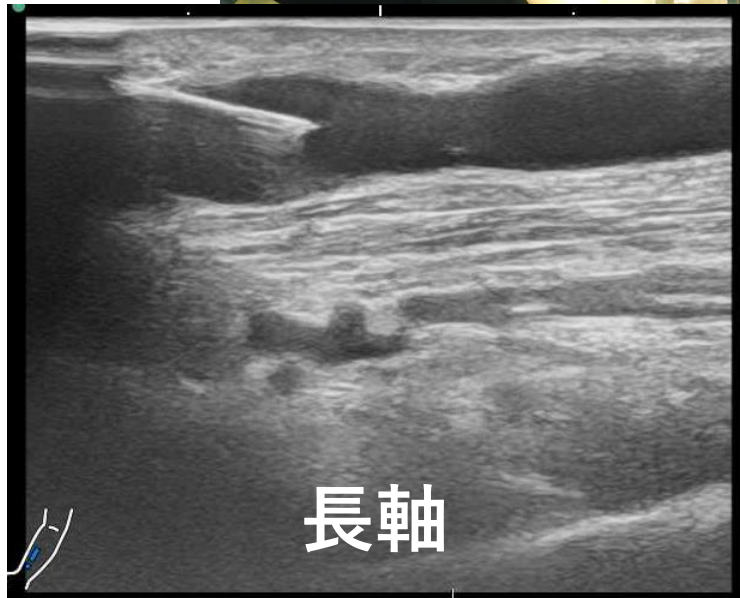
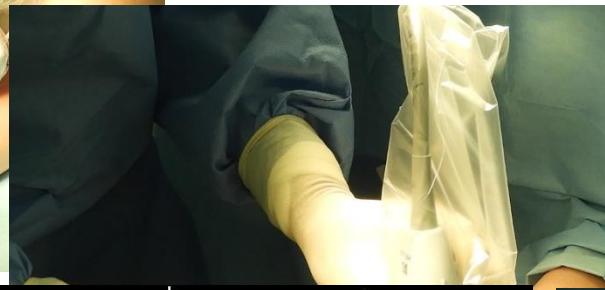
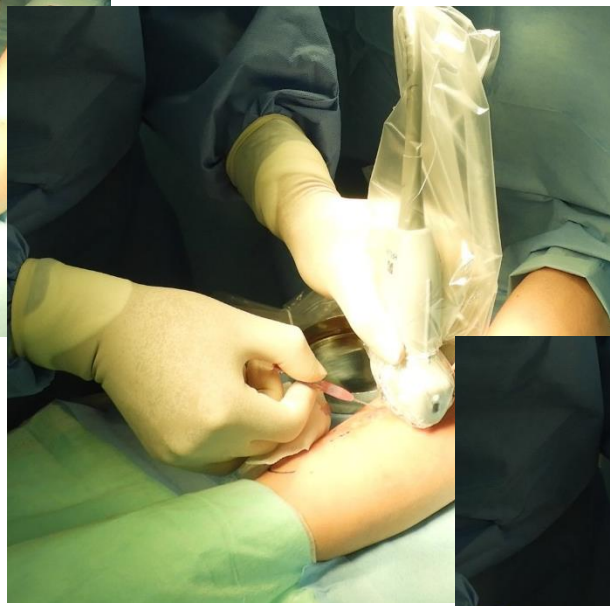


右手

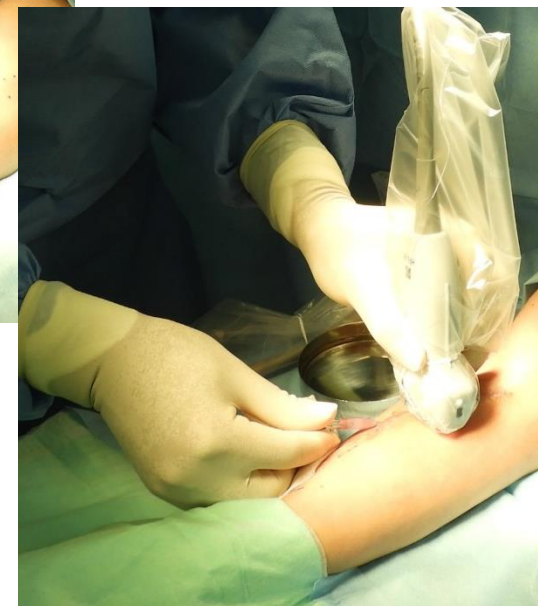


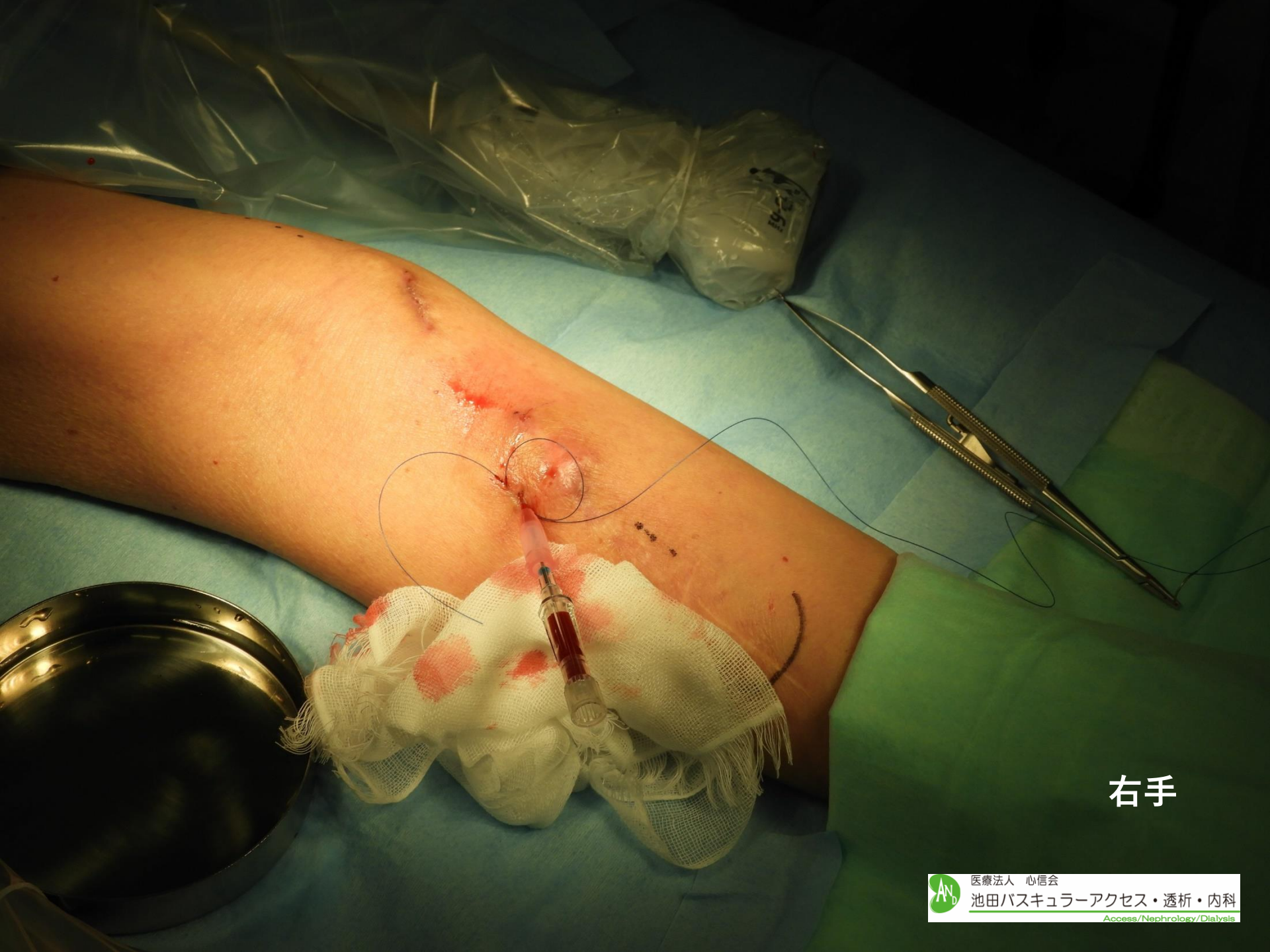
右手

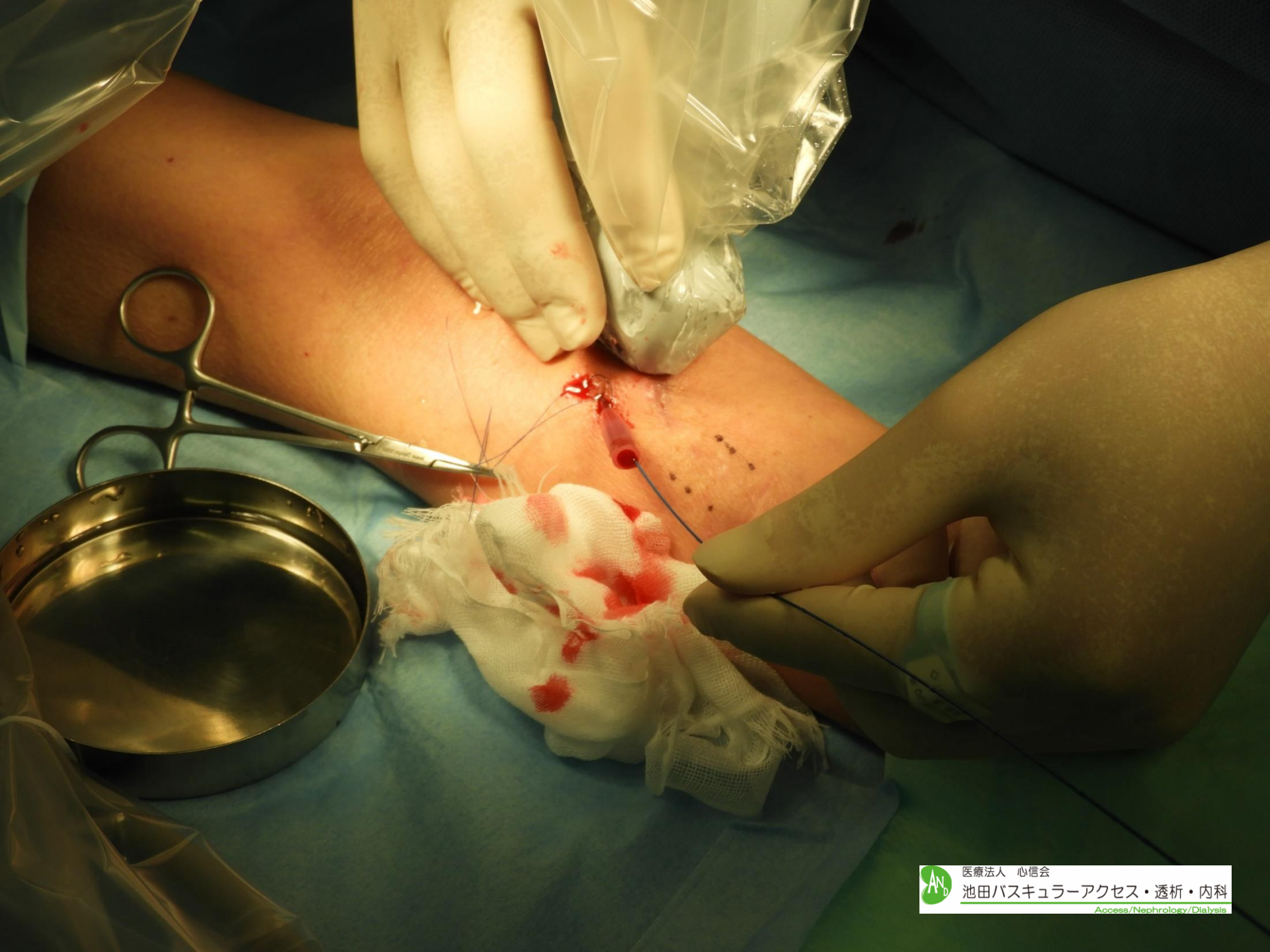

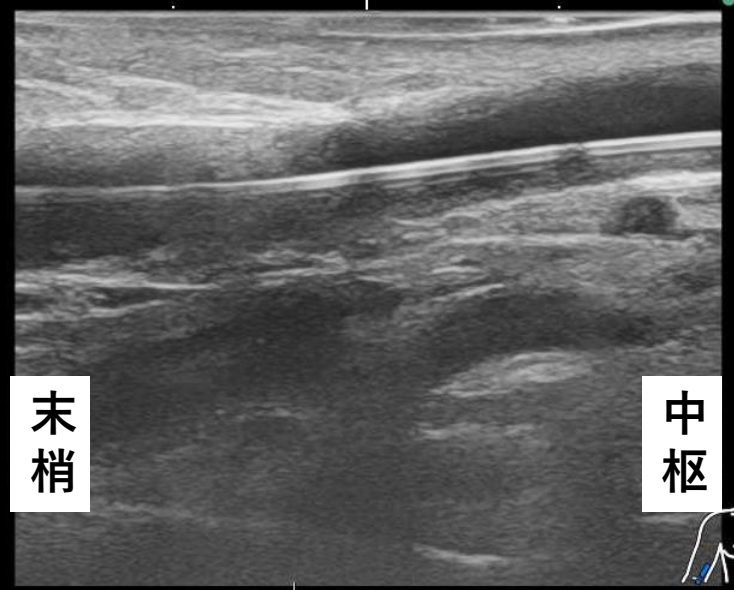
長軸





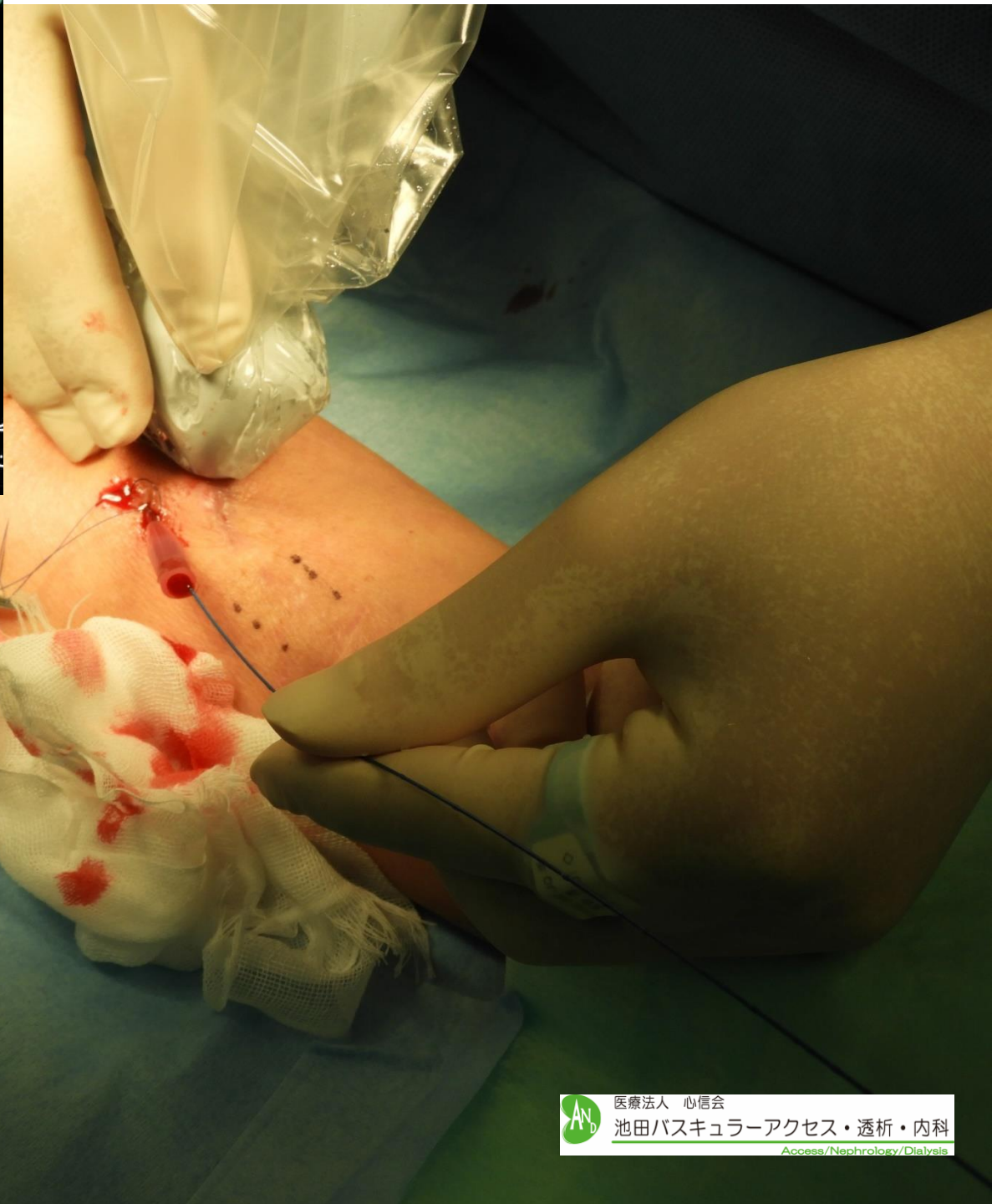右手

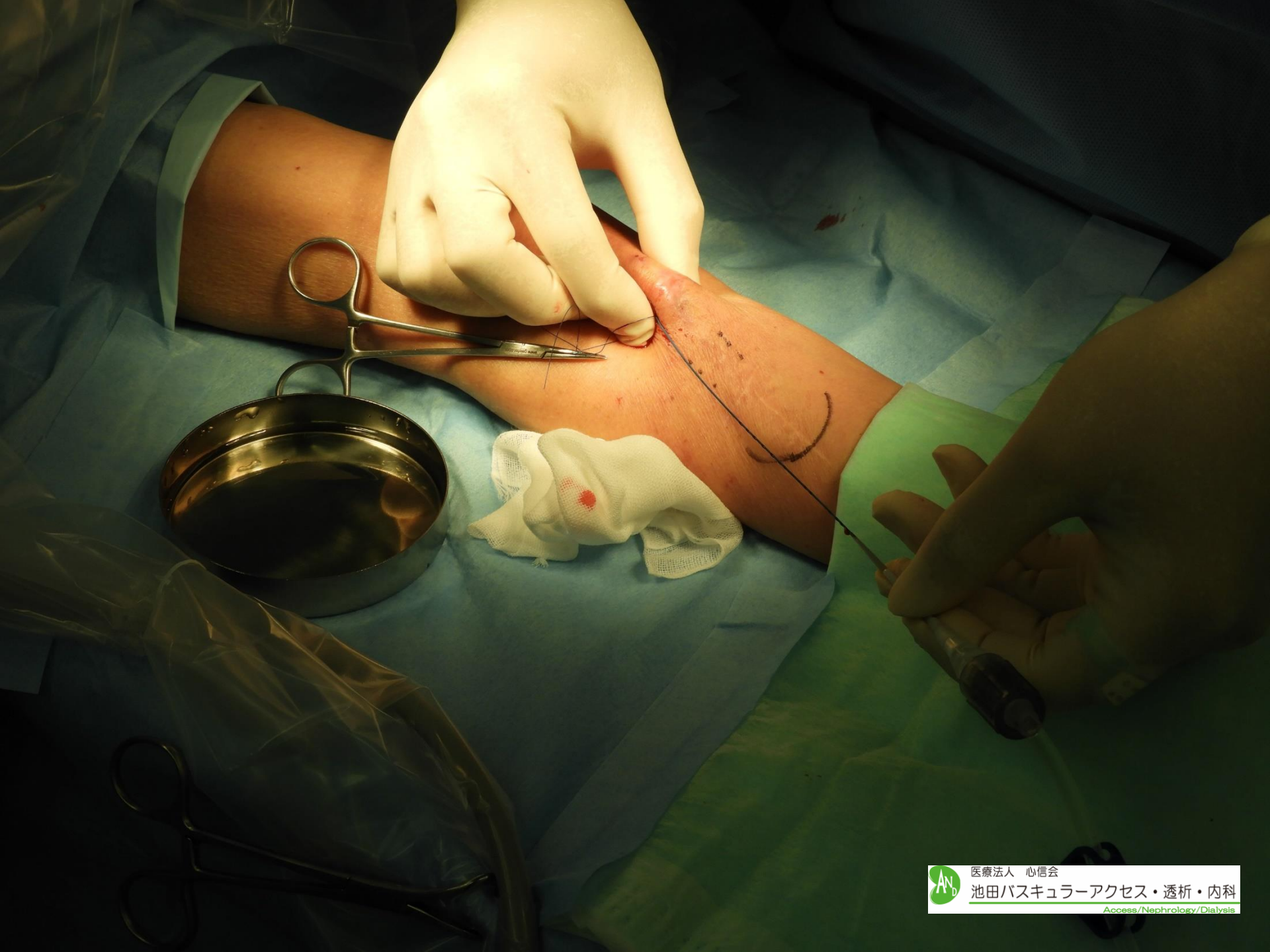


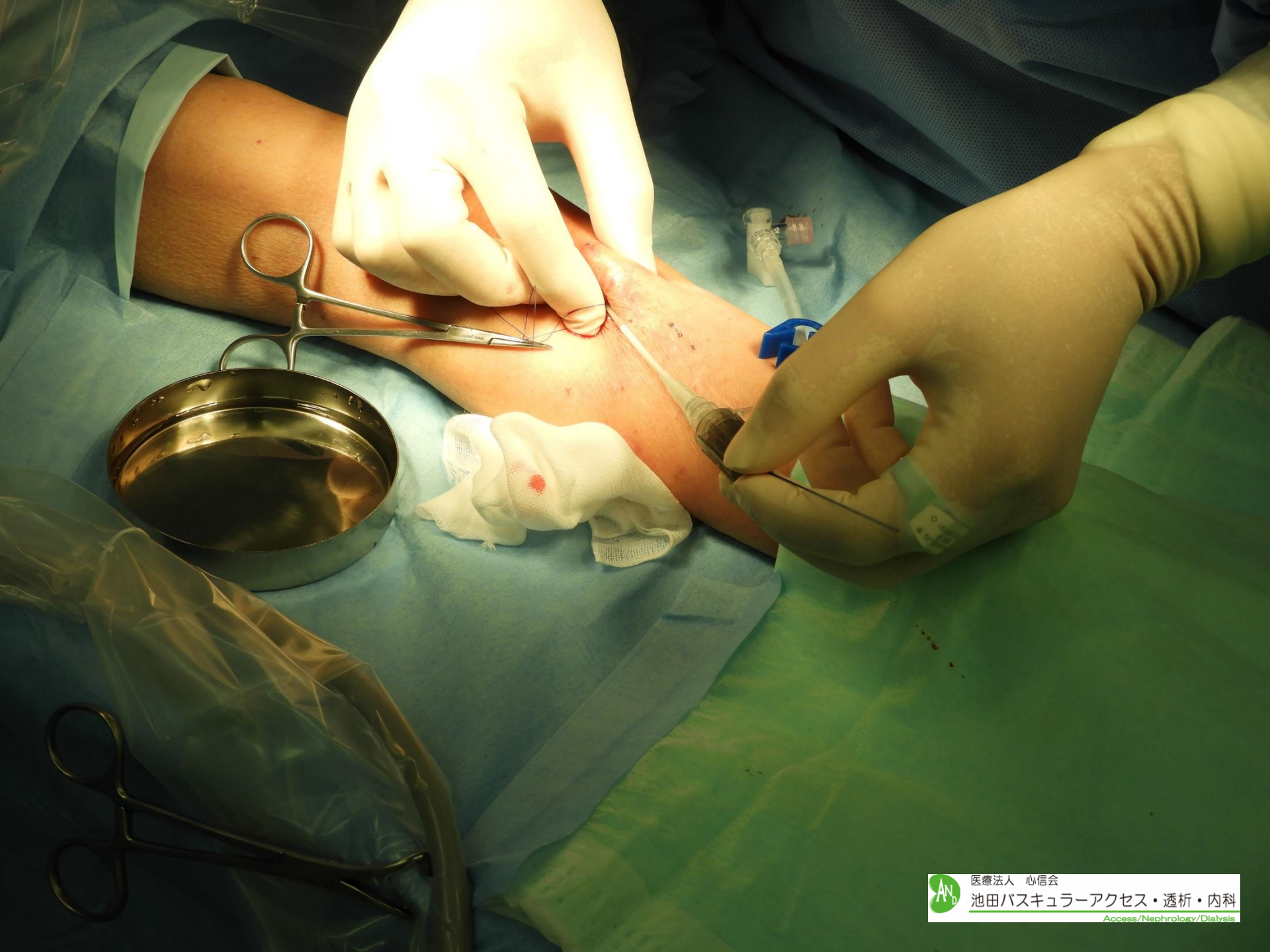


末梢

中枢



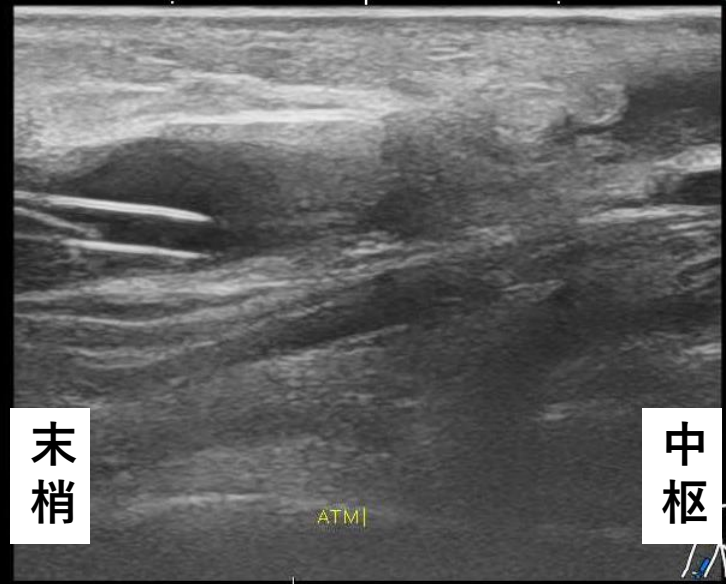




医療法人 心信会

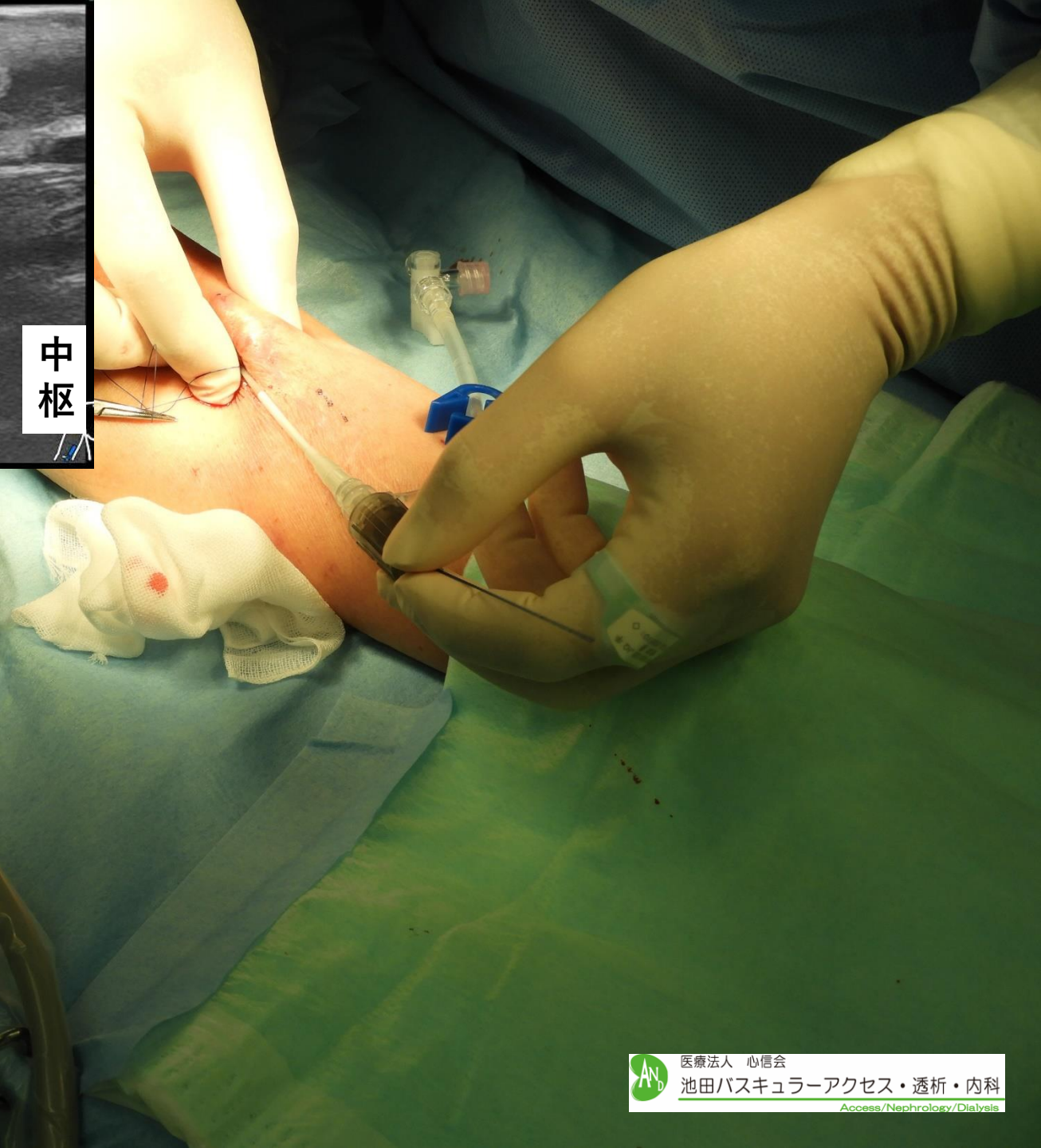
池田バスキュラーアクセス・透析・内科

Access/Nephrology/Dialysis



末梢

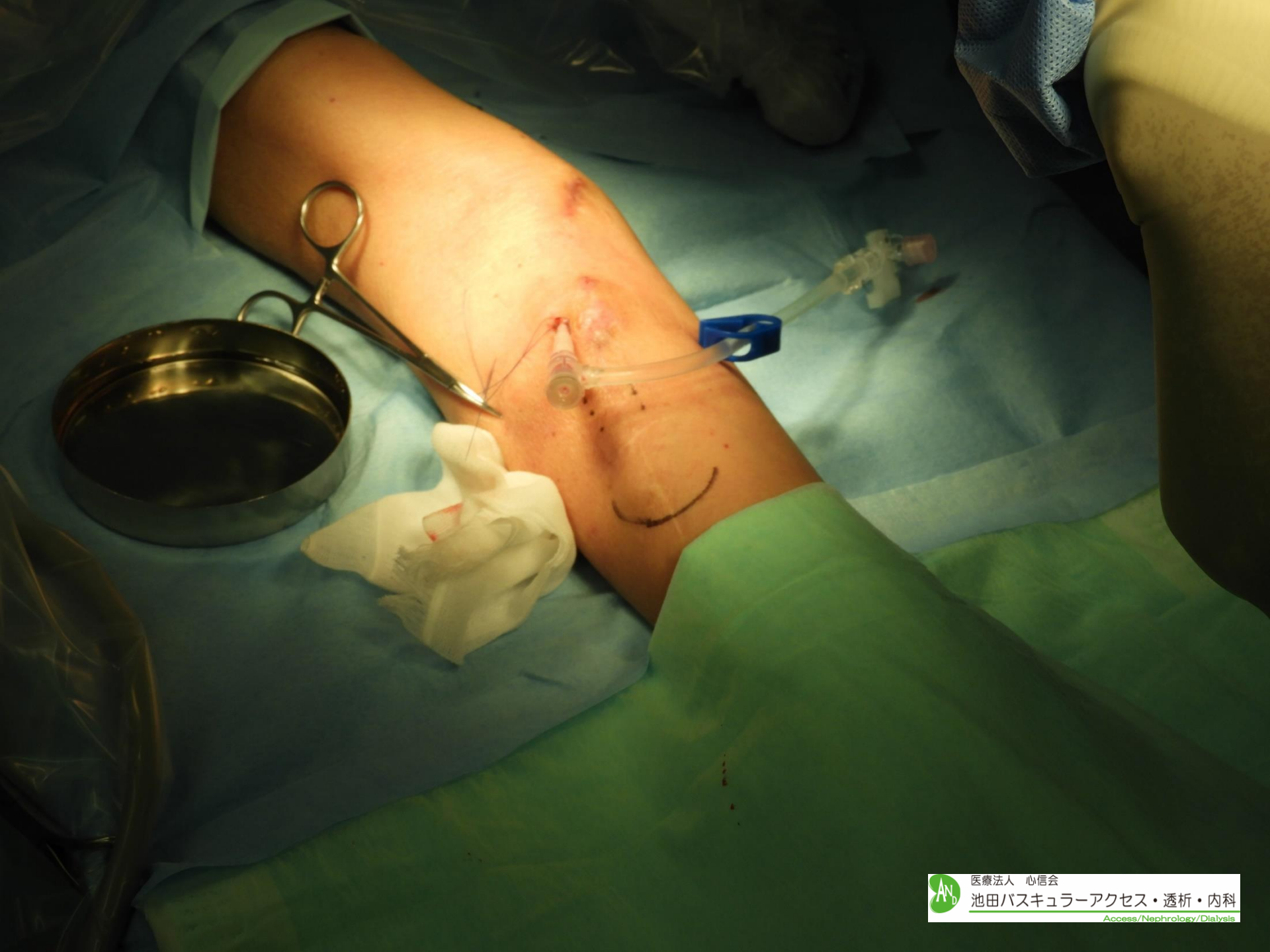中枢



医療法人 心信会

池田バスキュラーアクセス・透析・内科

Access/Nephrology/Dialysis



医療法人 心信会

池田バスキュラーアクセス・透析・内科

Access/Nephrology/Dialysis

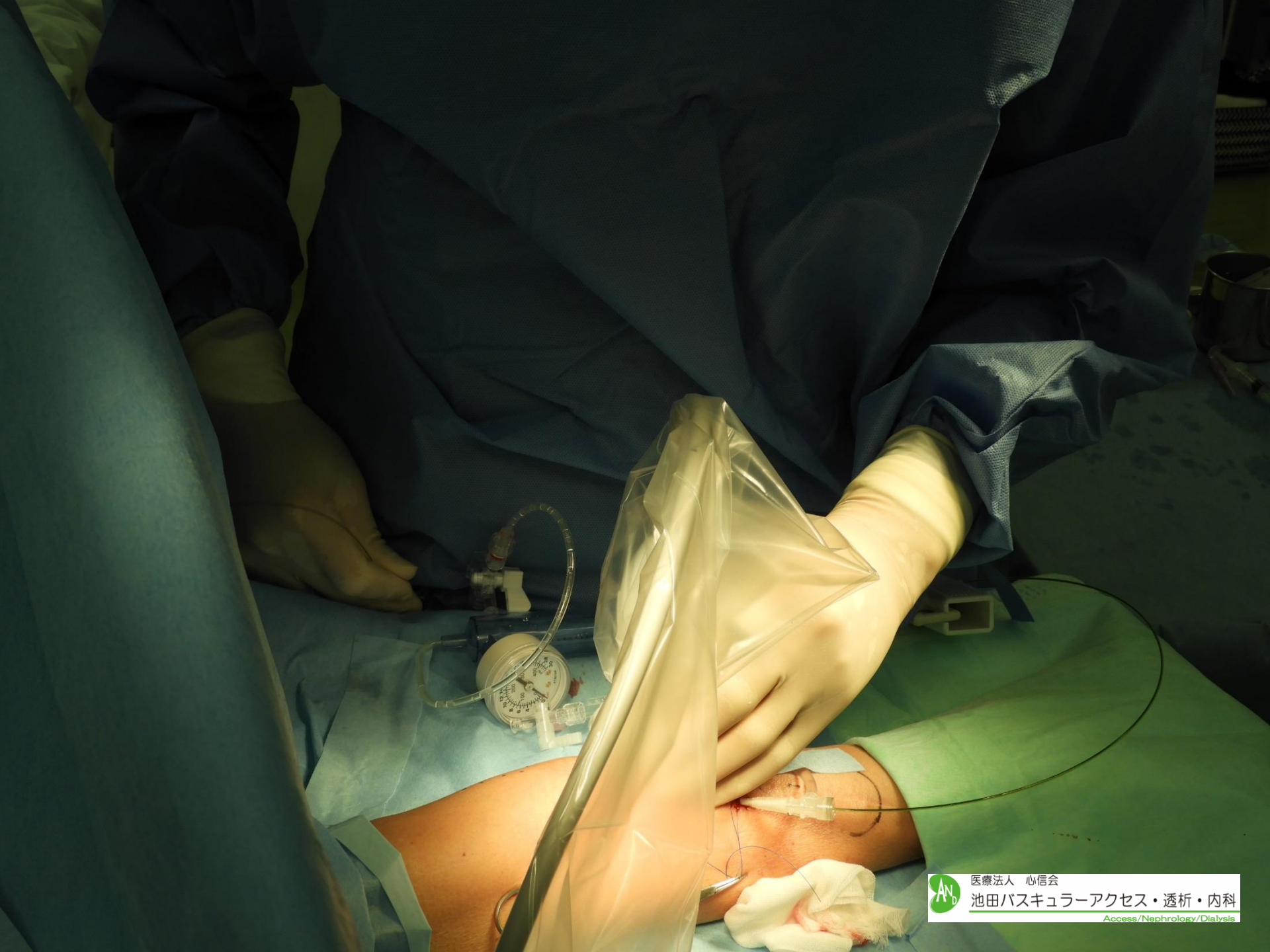ガイドワイヤー操作



医療法人 心信会

池田バスキュラーアクセス・透析・内科

Access/Nephrology/Dialysis



お腹

手台



医療法人 心信会

池田バスキュラーアクセス・透析・内科

Access/Nephrology/Dialysis

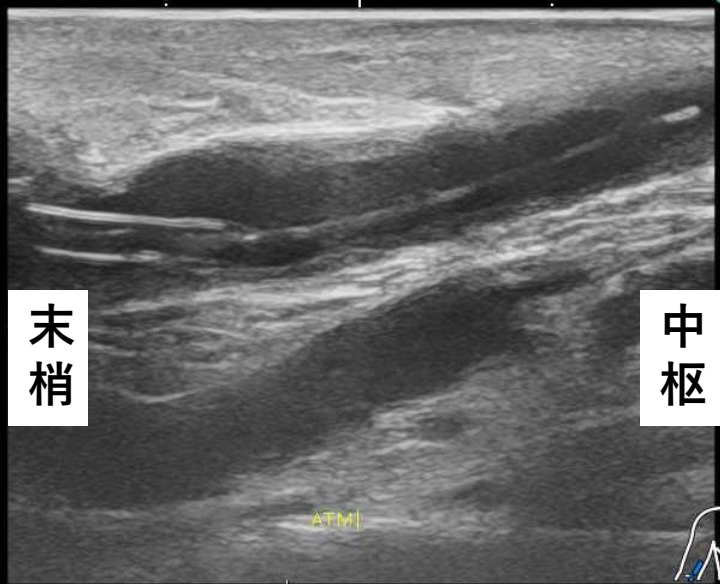
ガイドワイヤー



医療法人 心信会

池田バスキュラーアクセス・透析・内科

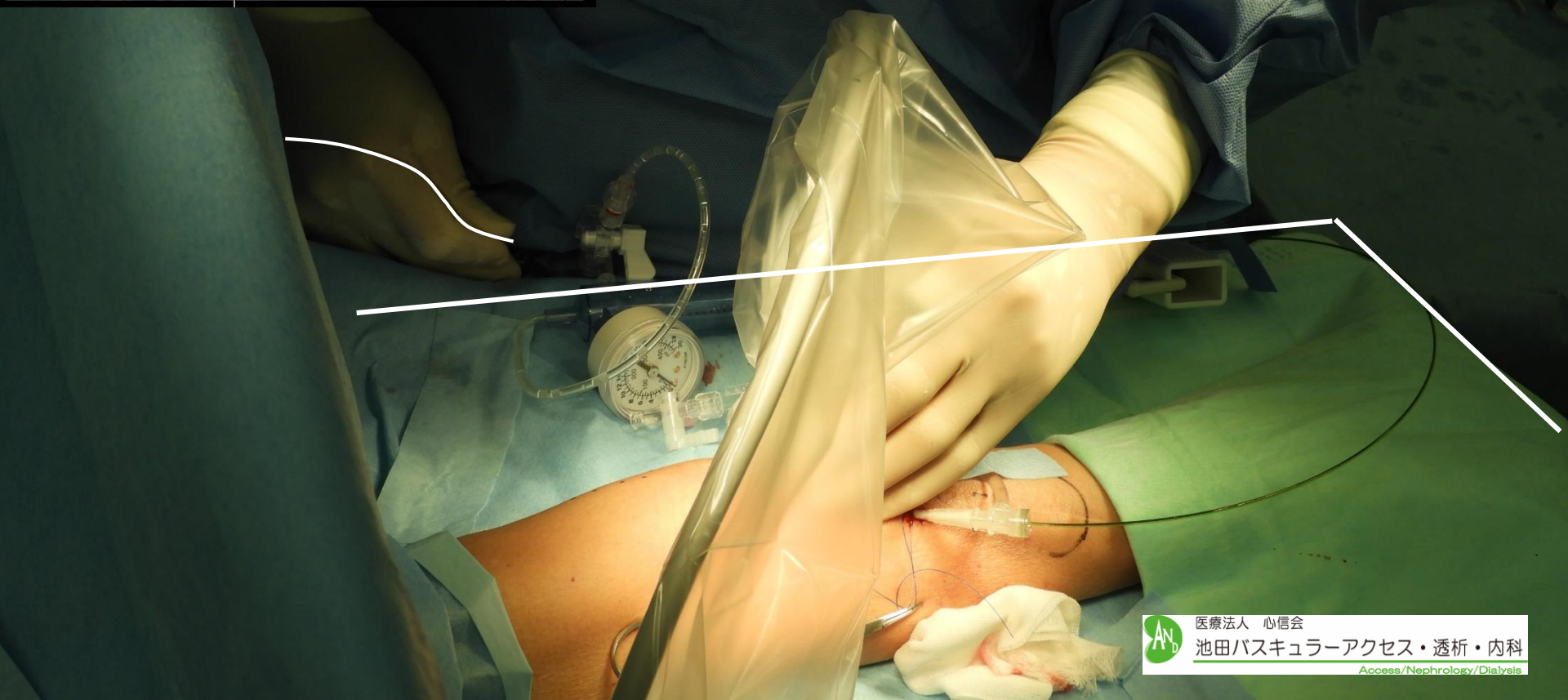Access/Nephrology/Dialysis



末梢

中枢

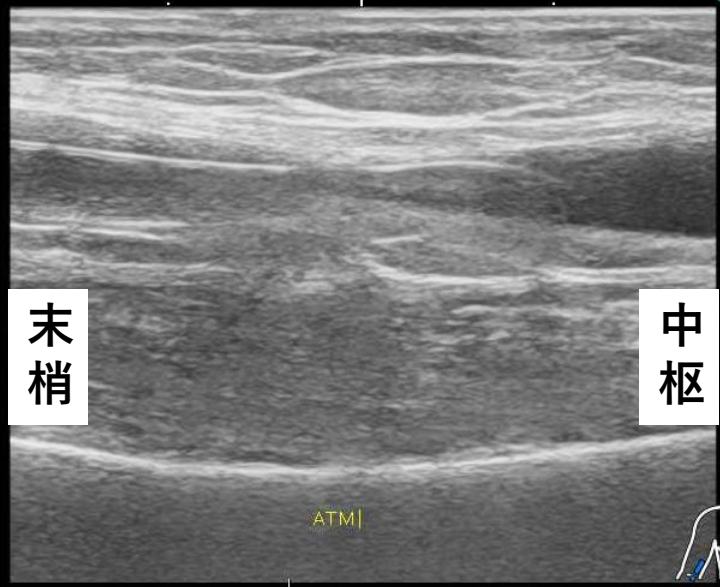
ATM



医療法人 心信会

池田バスキュラーアクセス・透析・内科

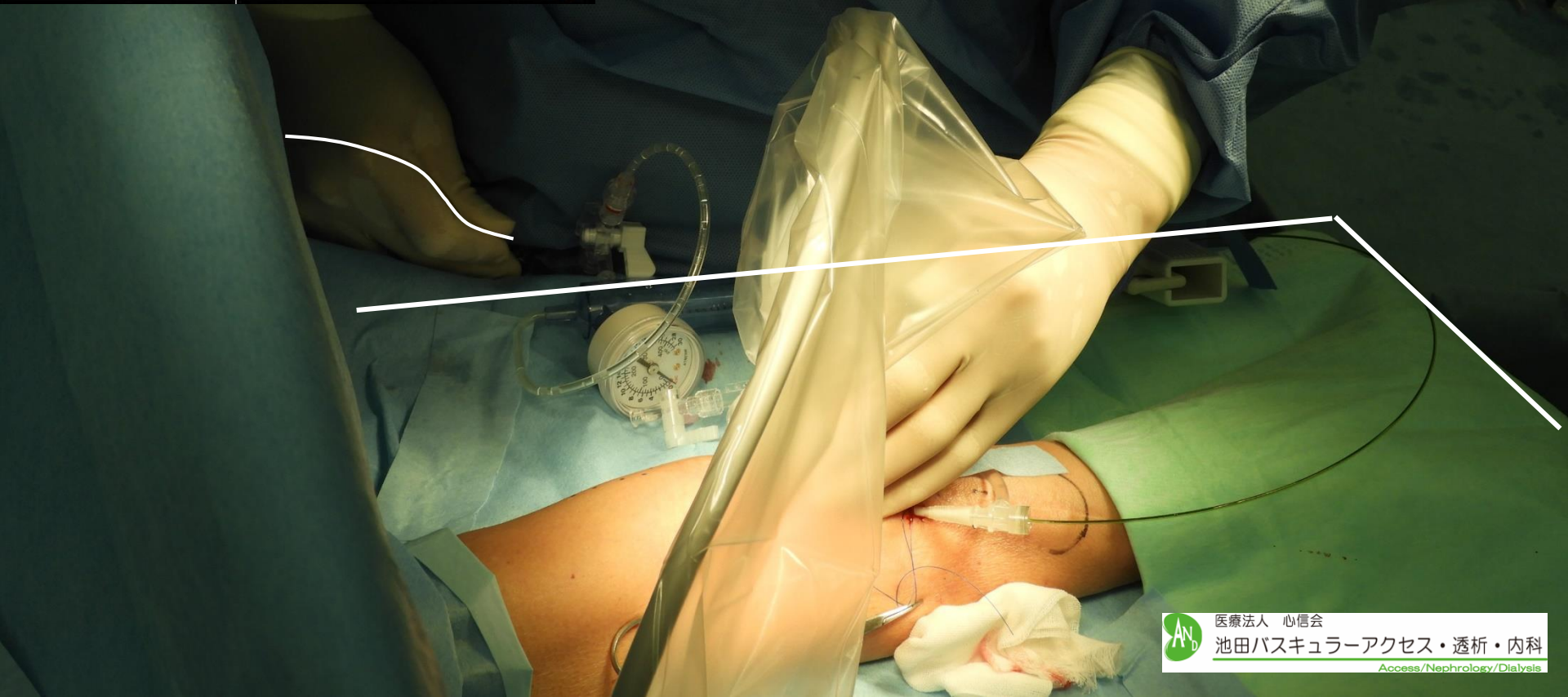Access/Nephrology/Dialysis



末梢

中枢

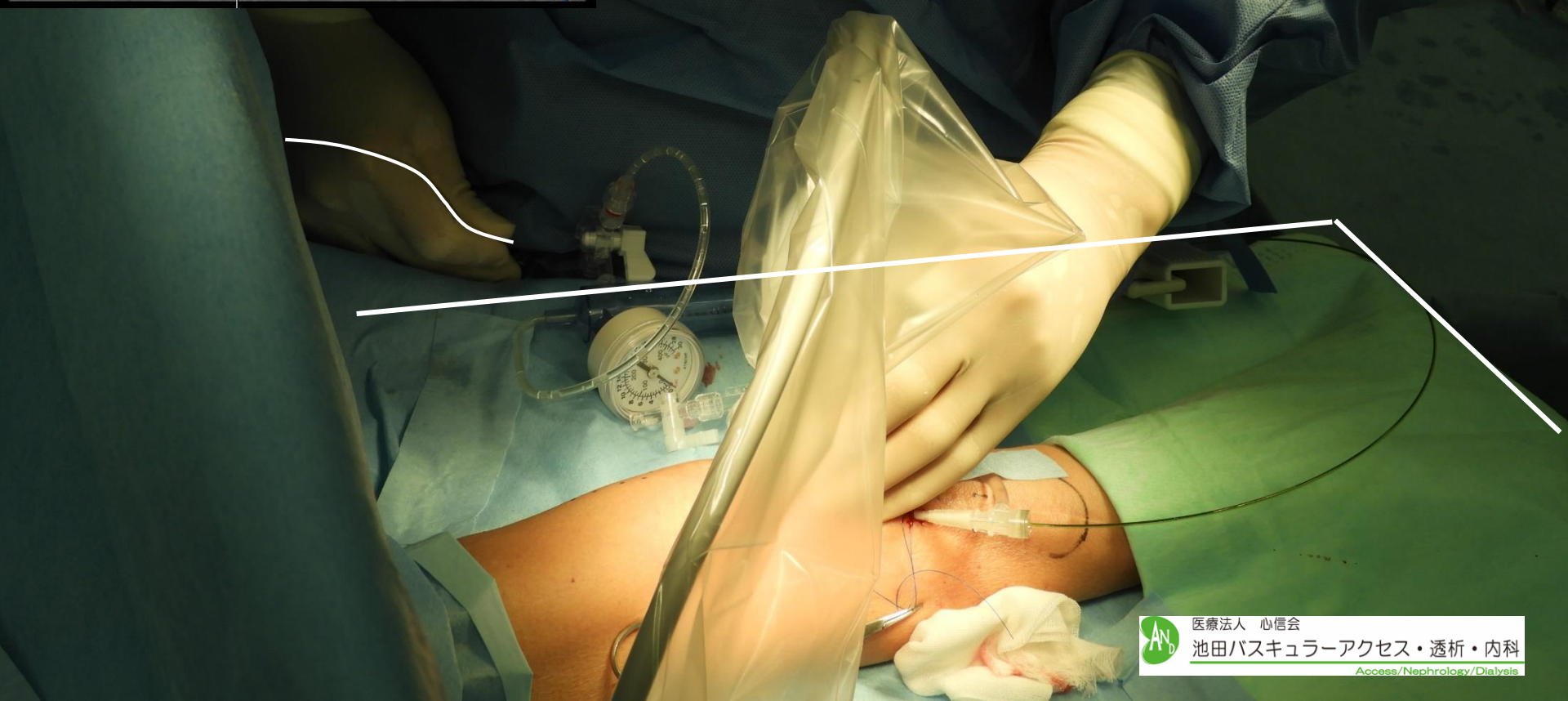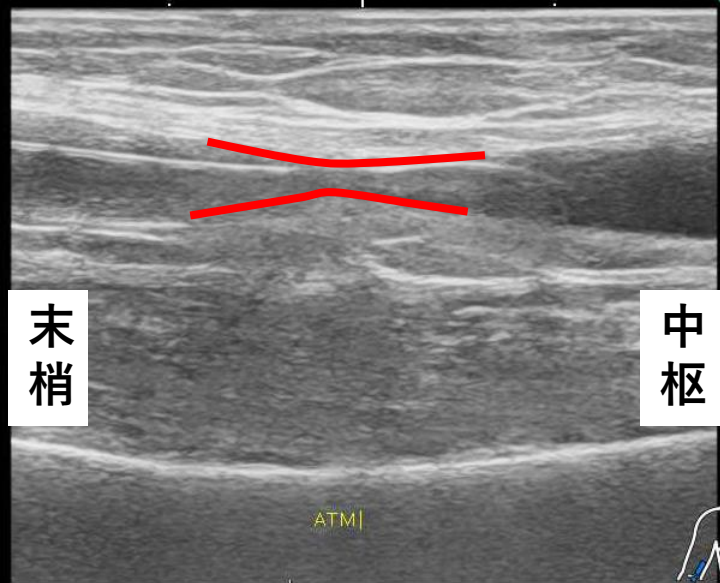
ATMI

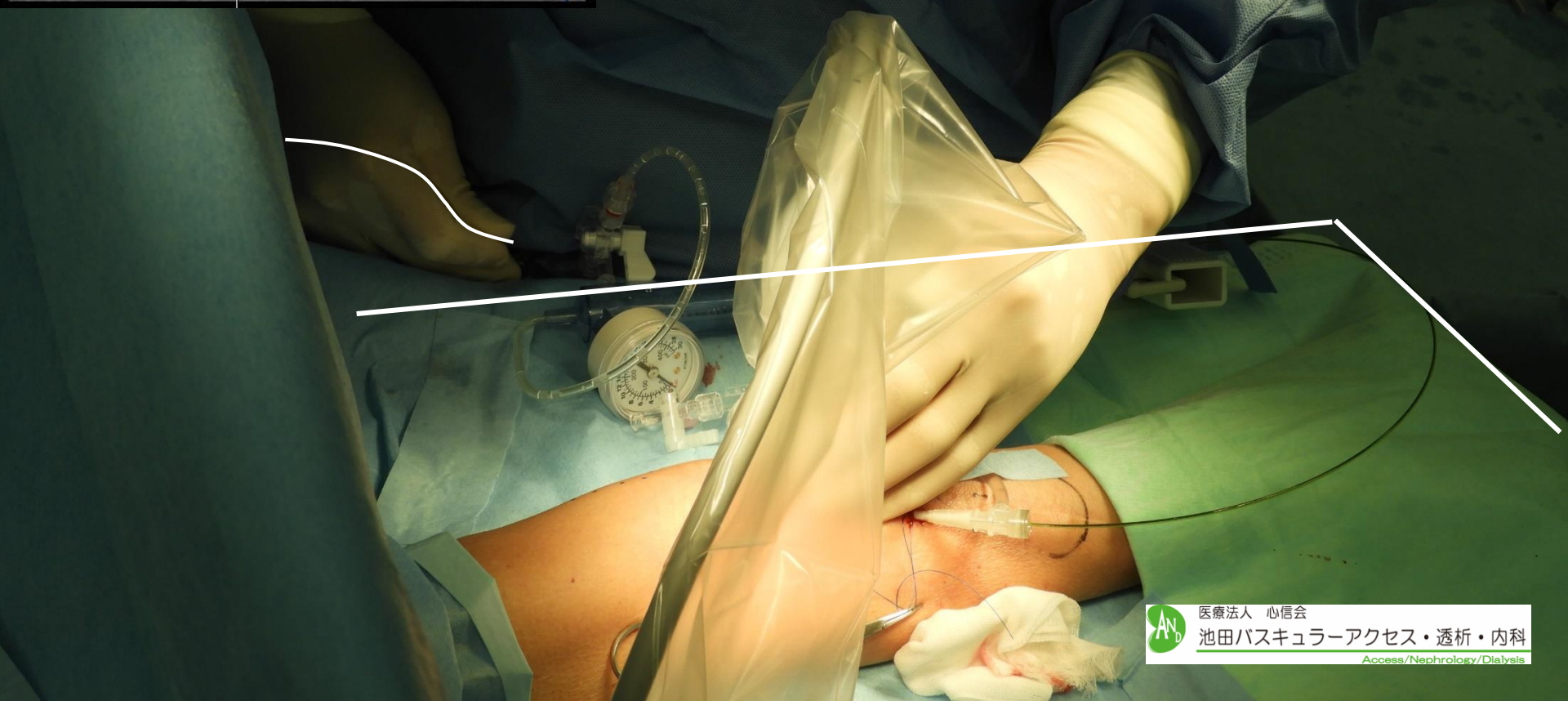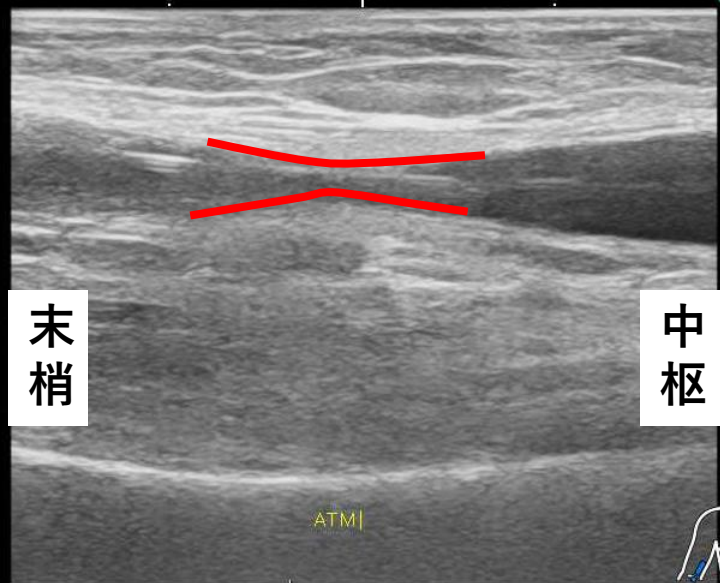


医療法人 心信会

池田バスキュラーアクセス・透析・内科

Access/Nephrology/Dialysis





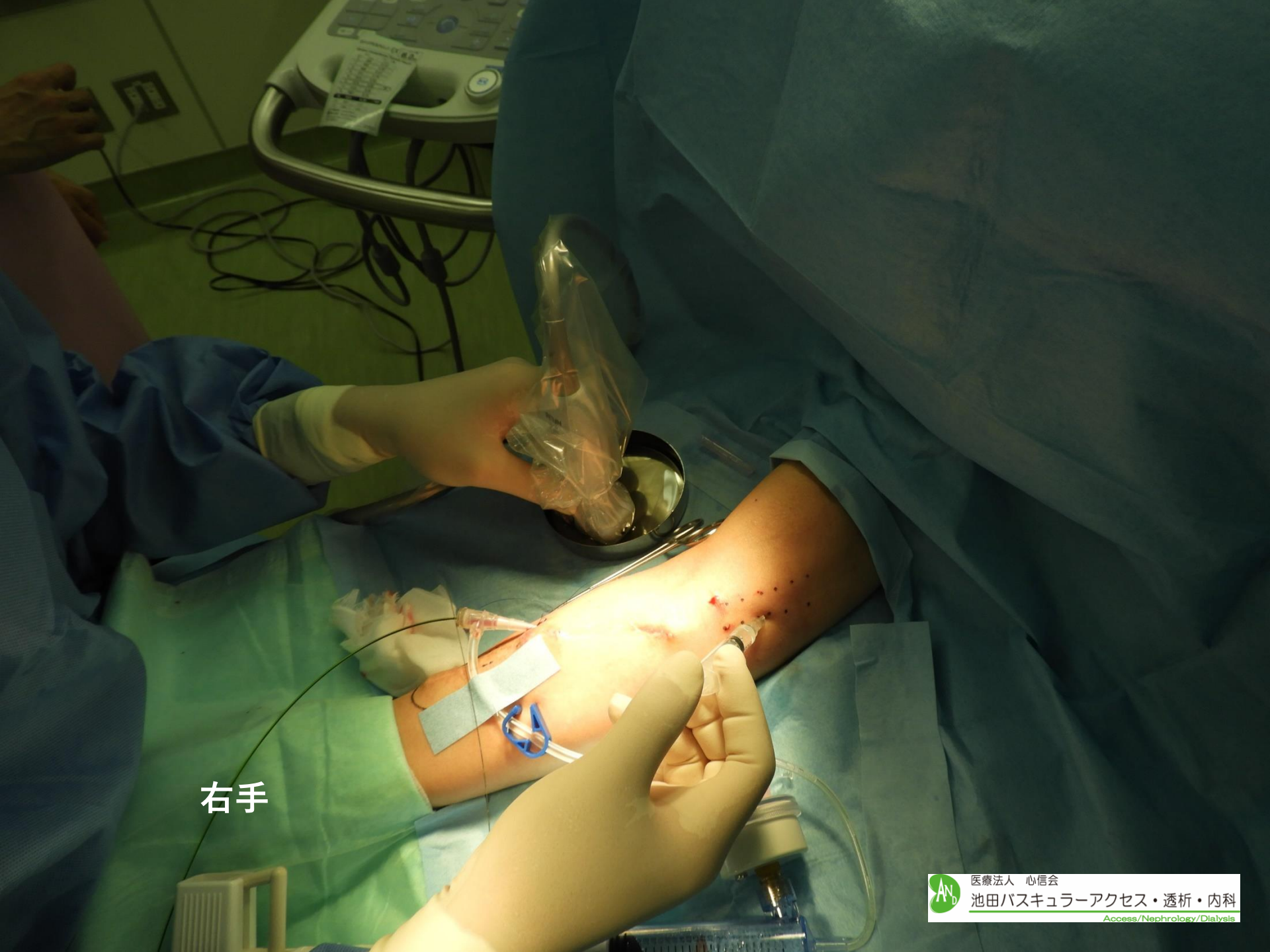
拡張部位 局所麻酔



医療法人 心信会

池田バスキュラーアクセス・透析・内科

Access/Nephrology/Dialysis



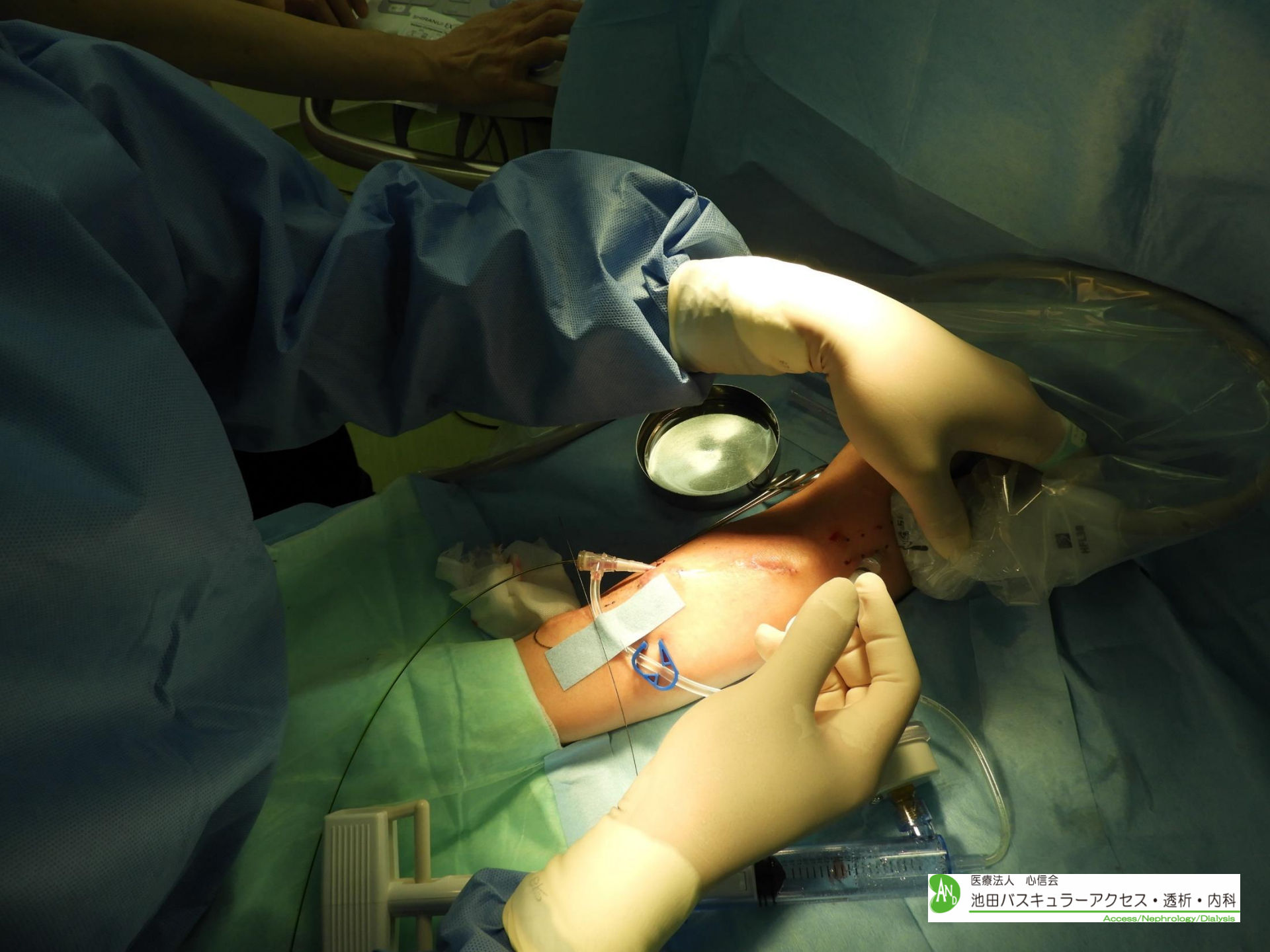
右手

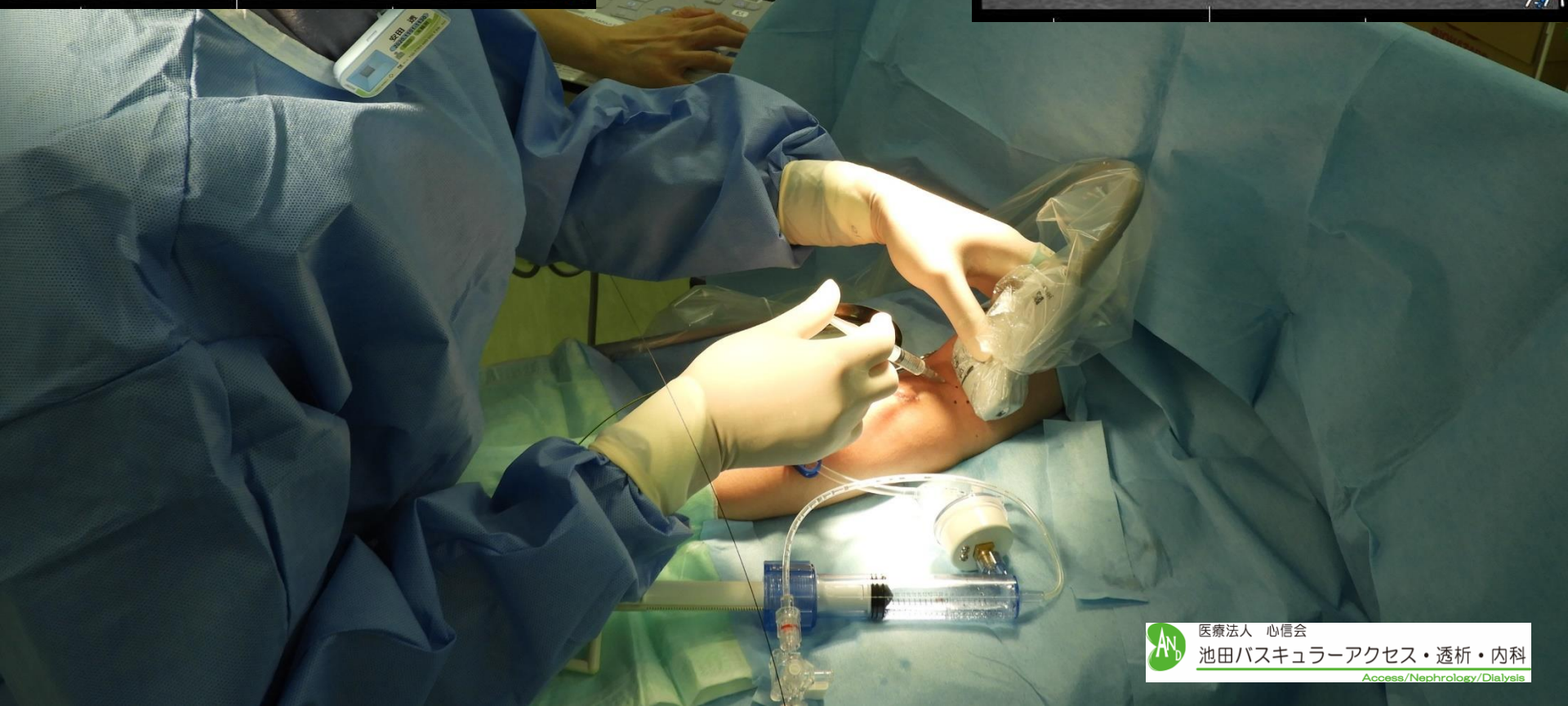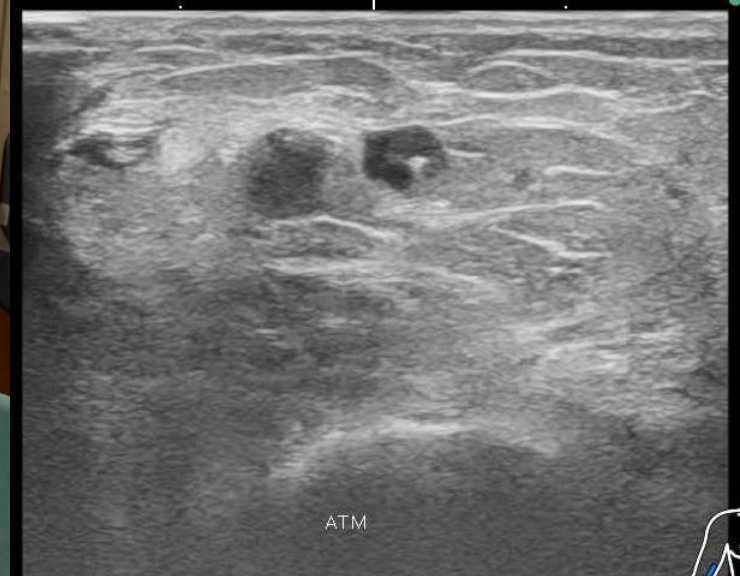
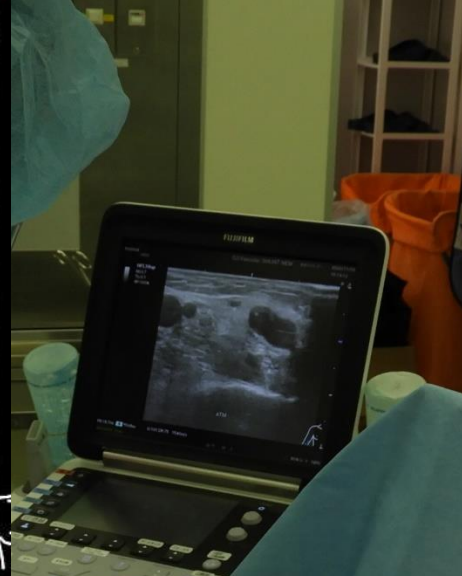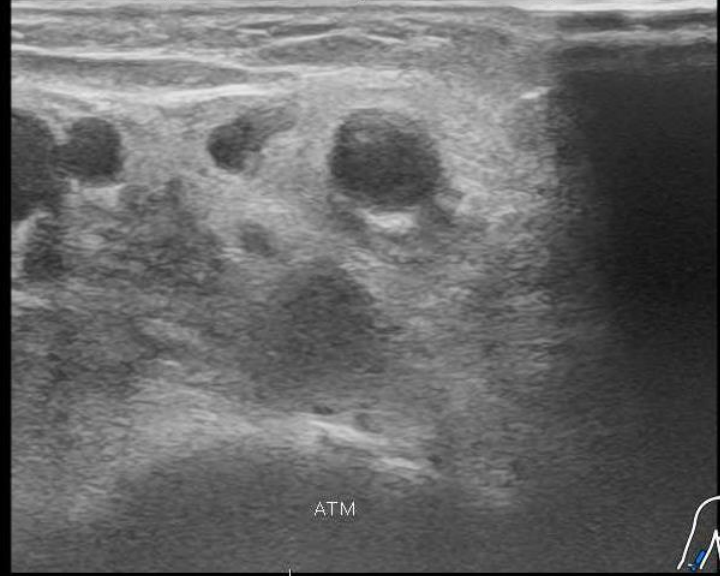


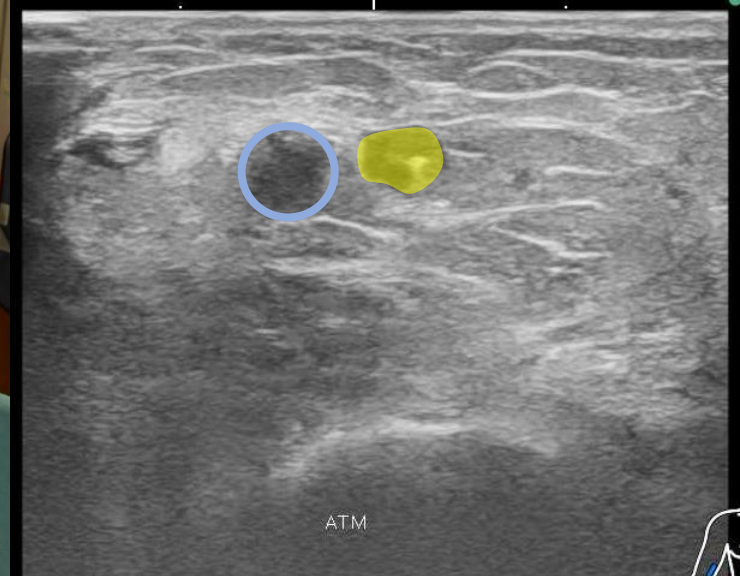
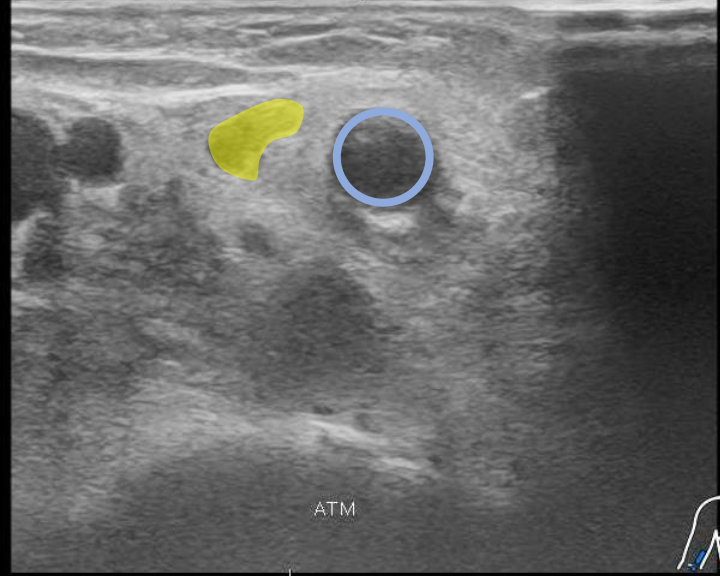
医療法人 心信会

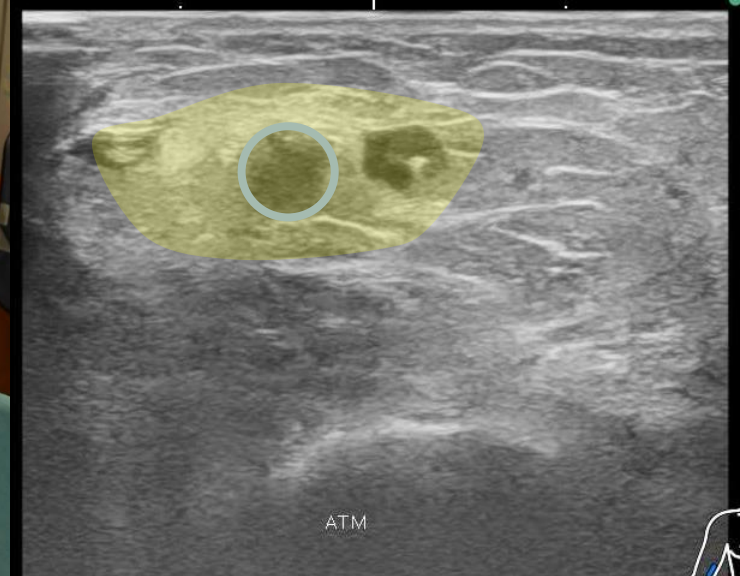
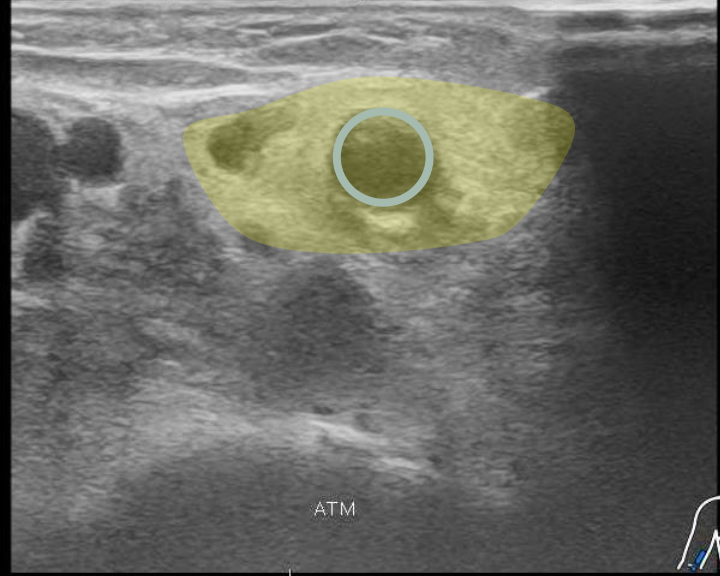
池田バスキュラーアクセス・透析・内科

Access/Nephrology/Dialysis









拡張

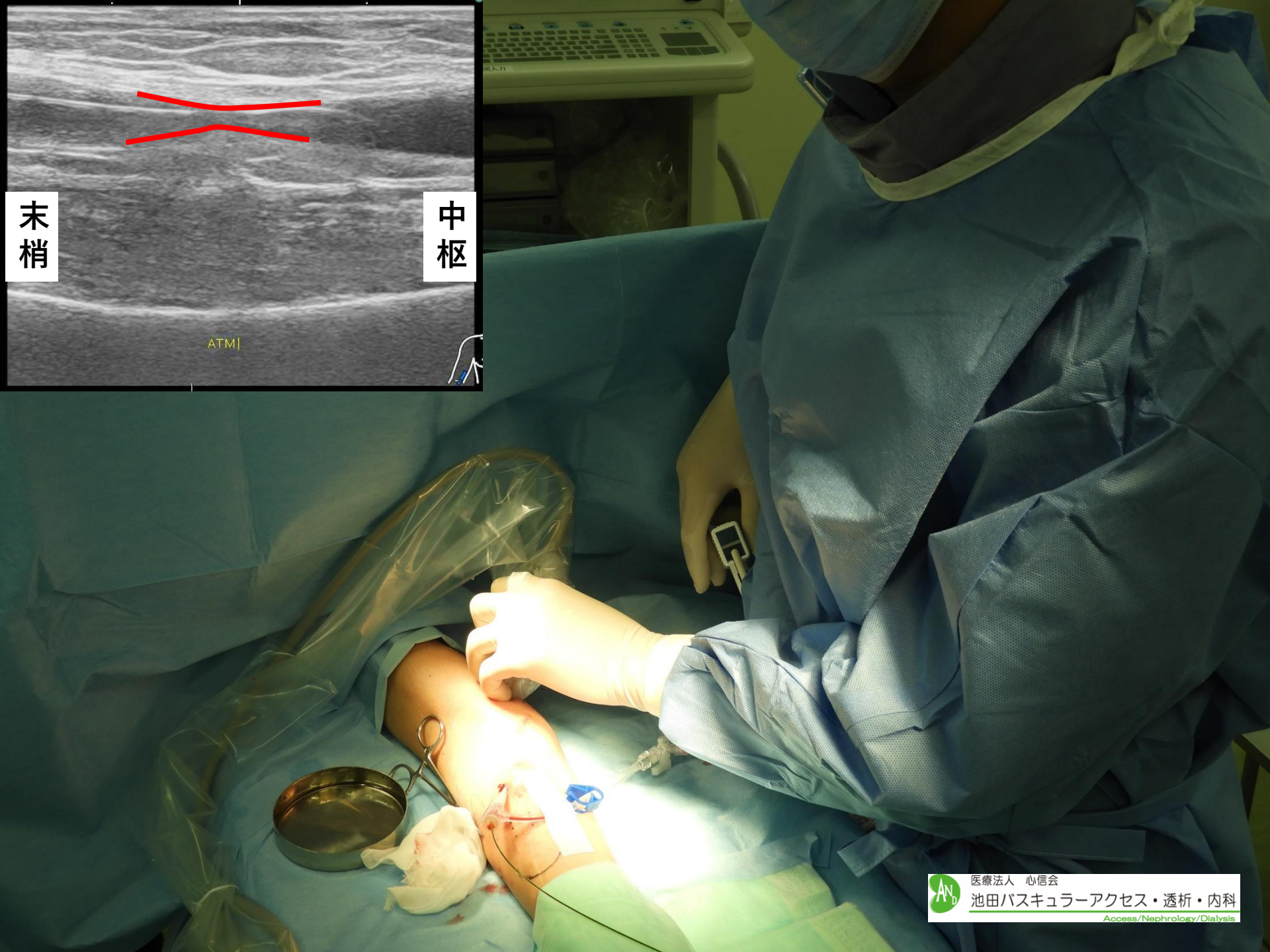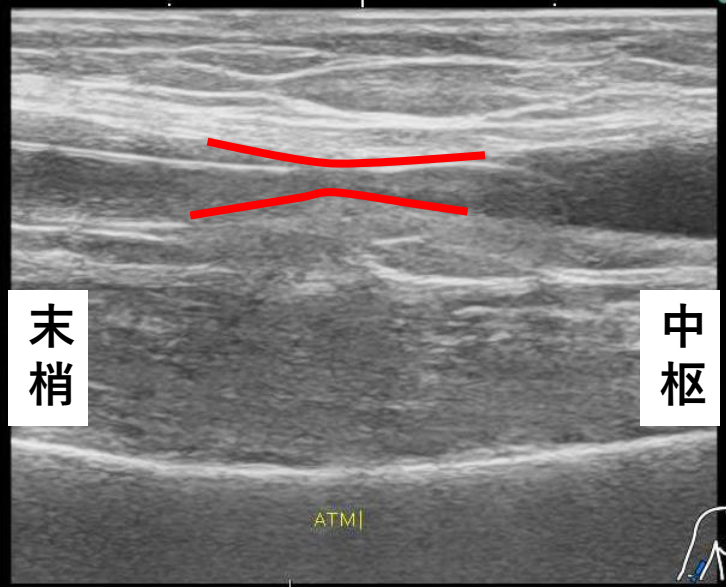


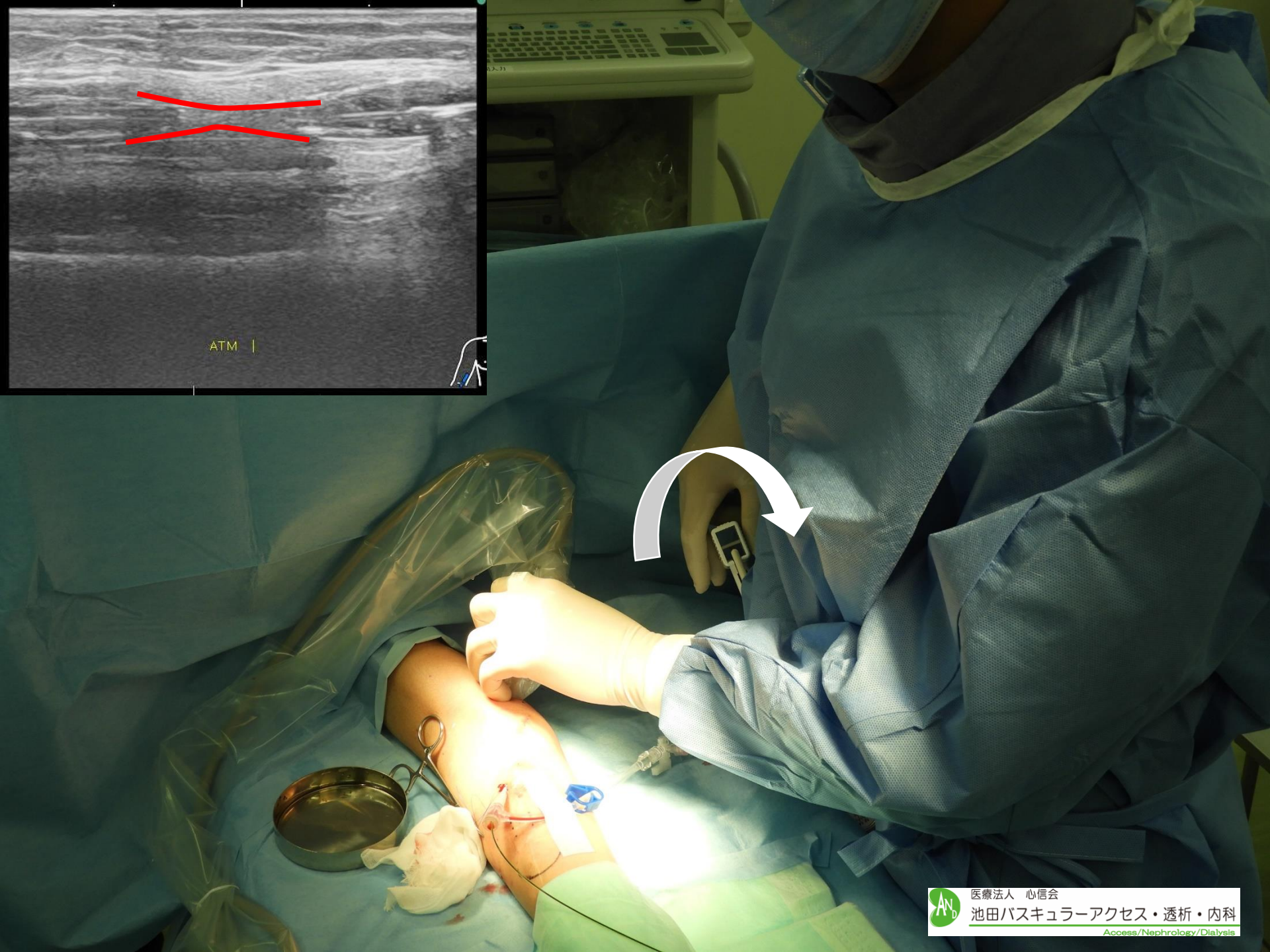
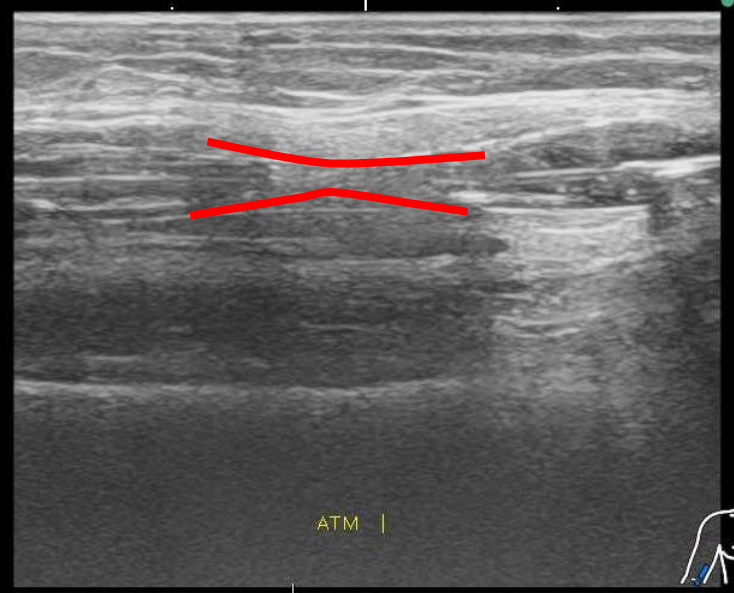
医療法人 心信会

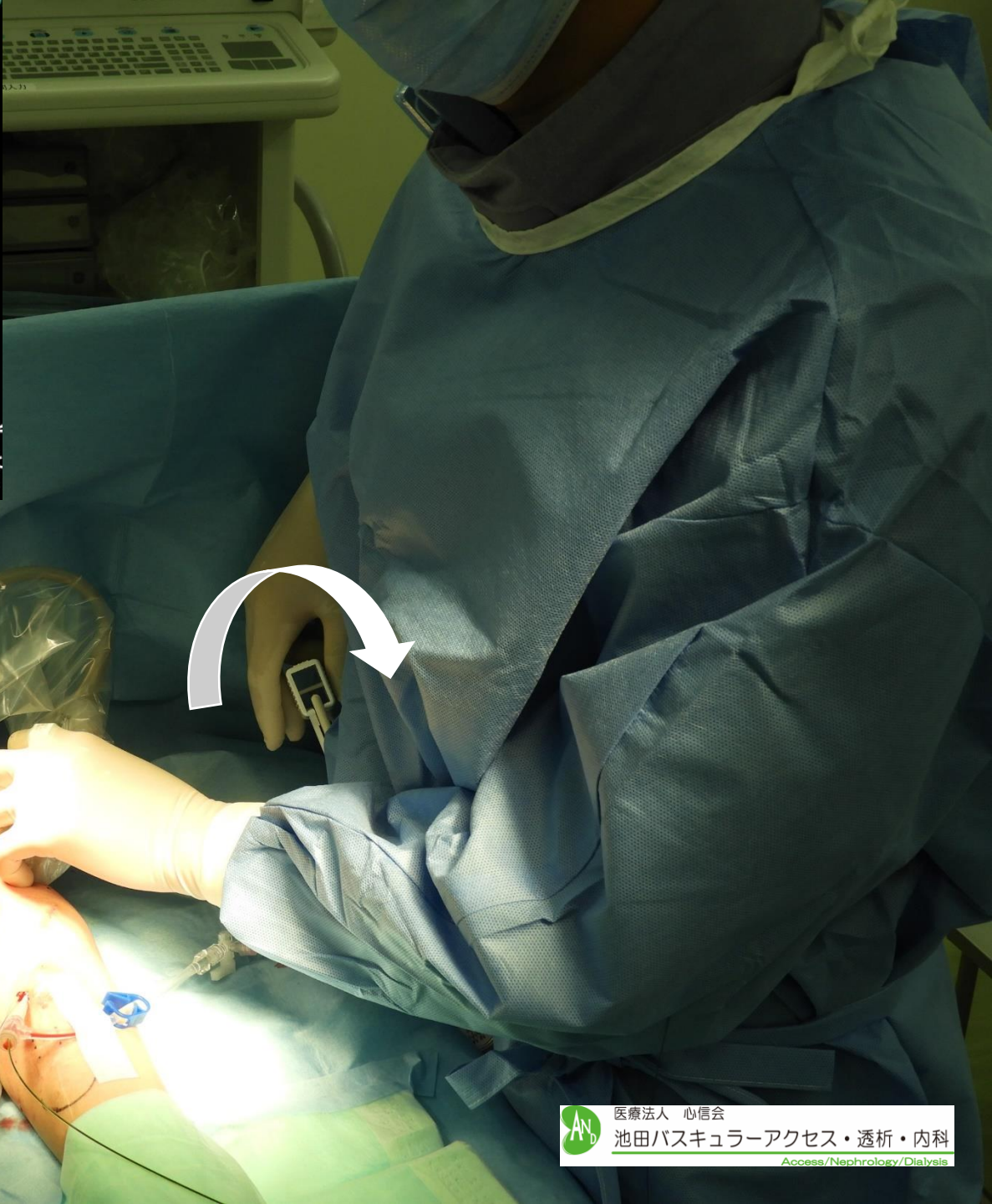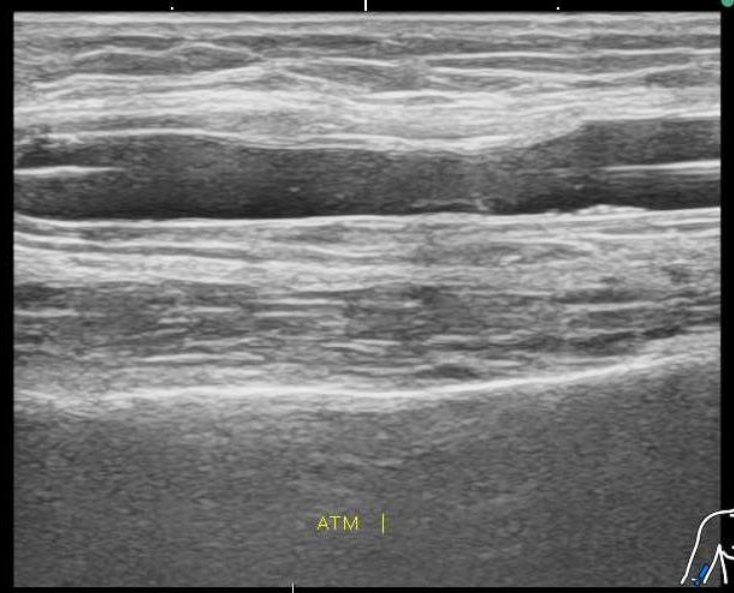
池田バスキュラーアクセス・透析・内科

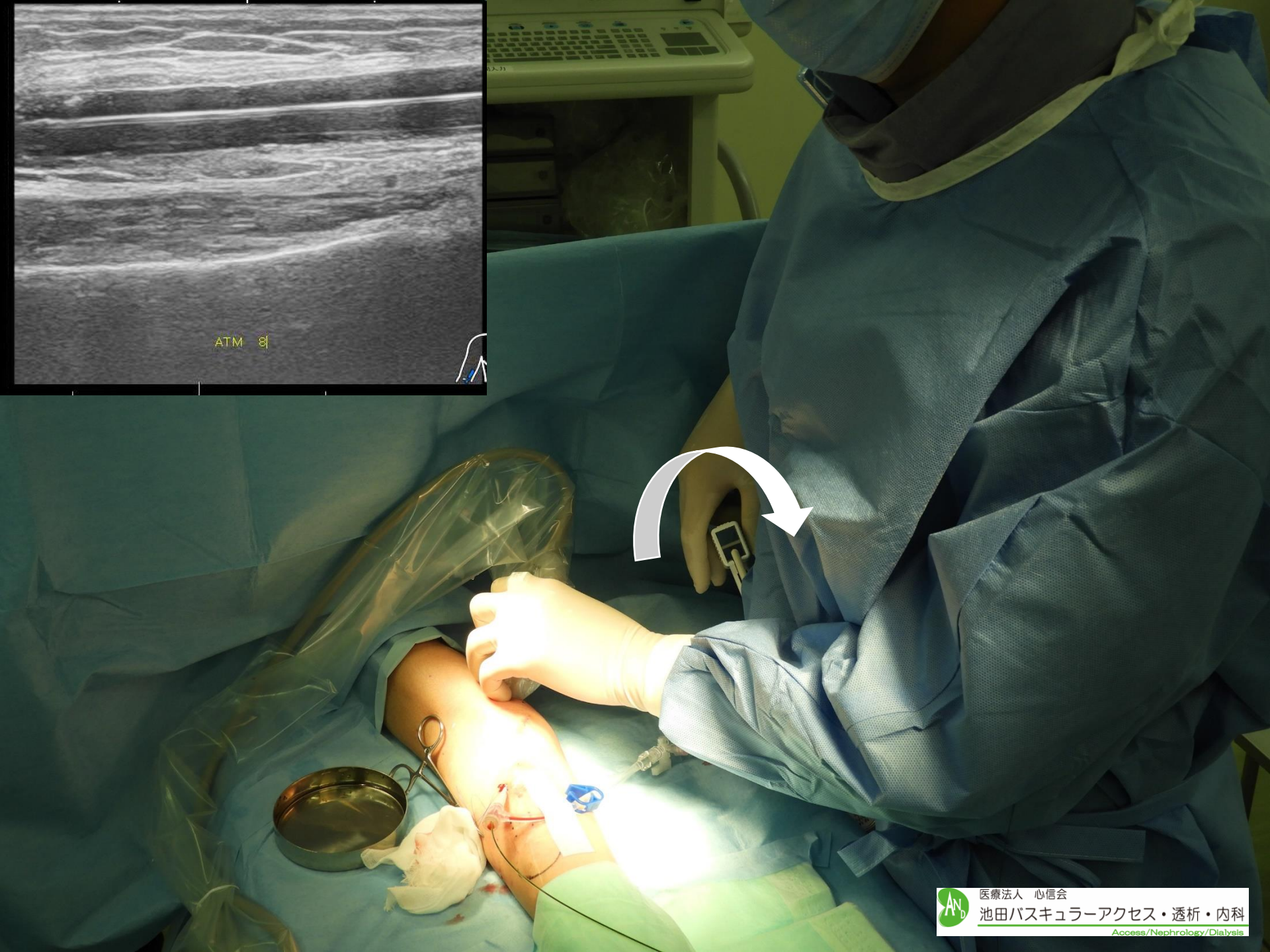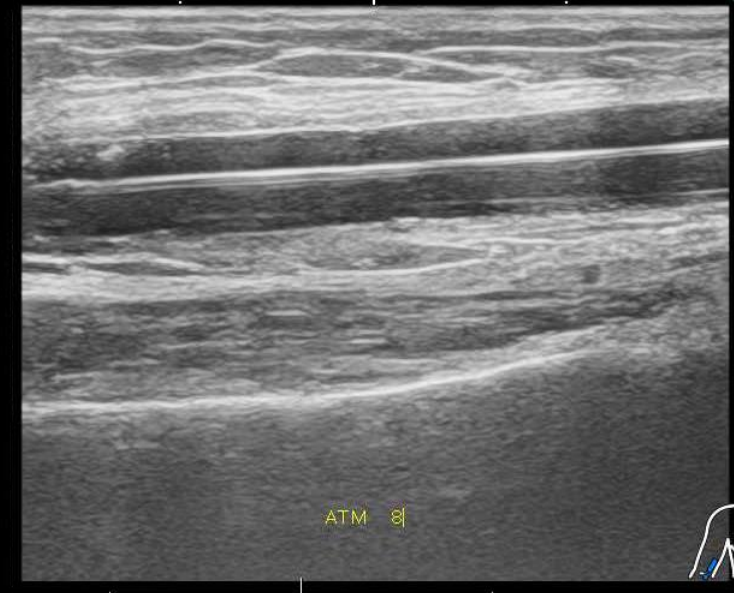Access/Nephrology/Dialysis

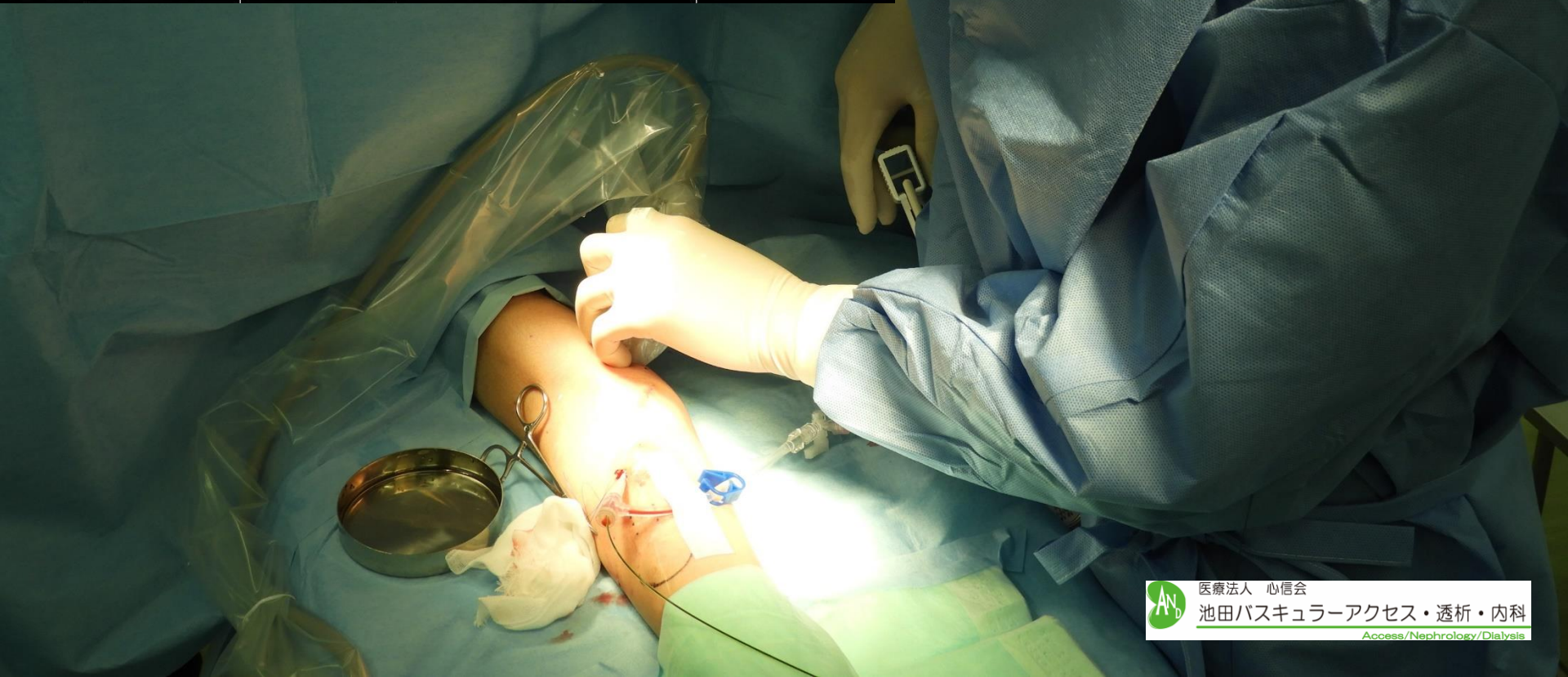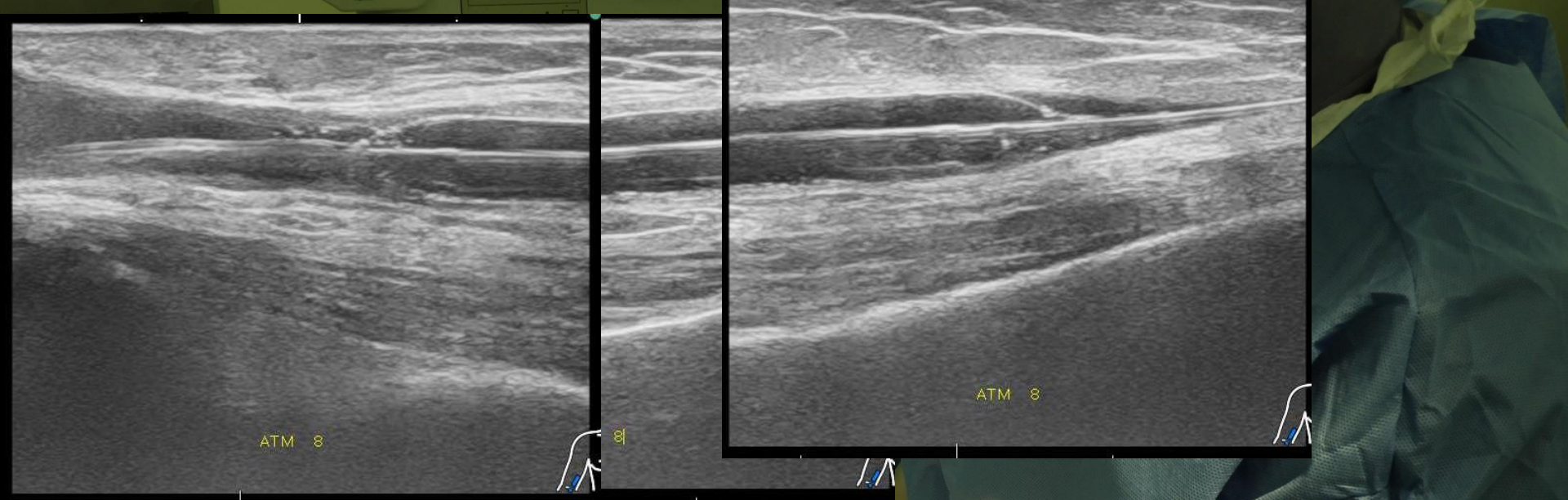












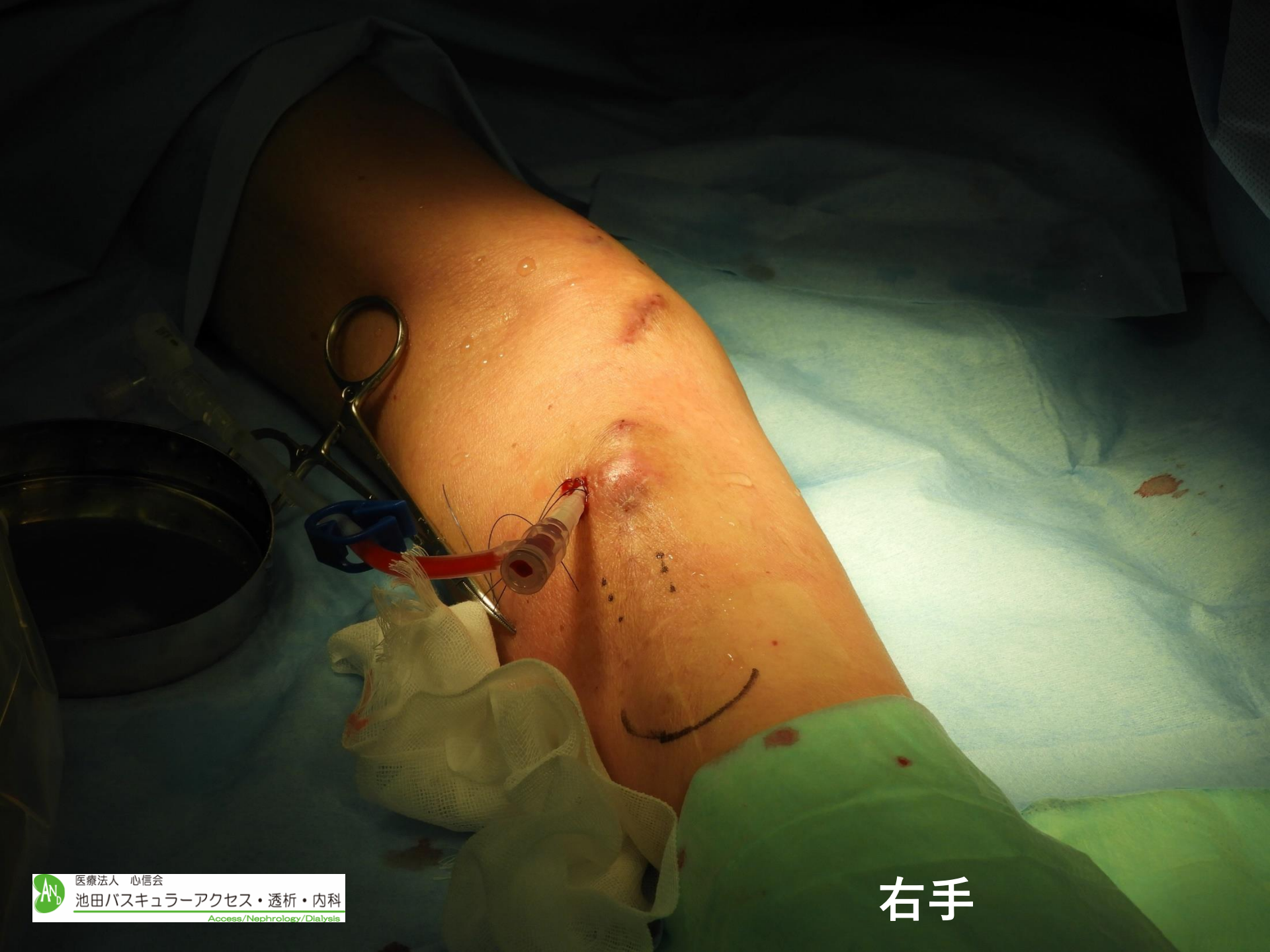シース反転



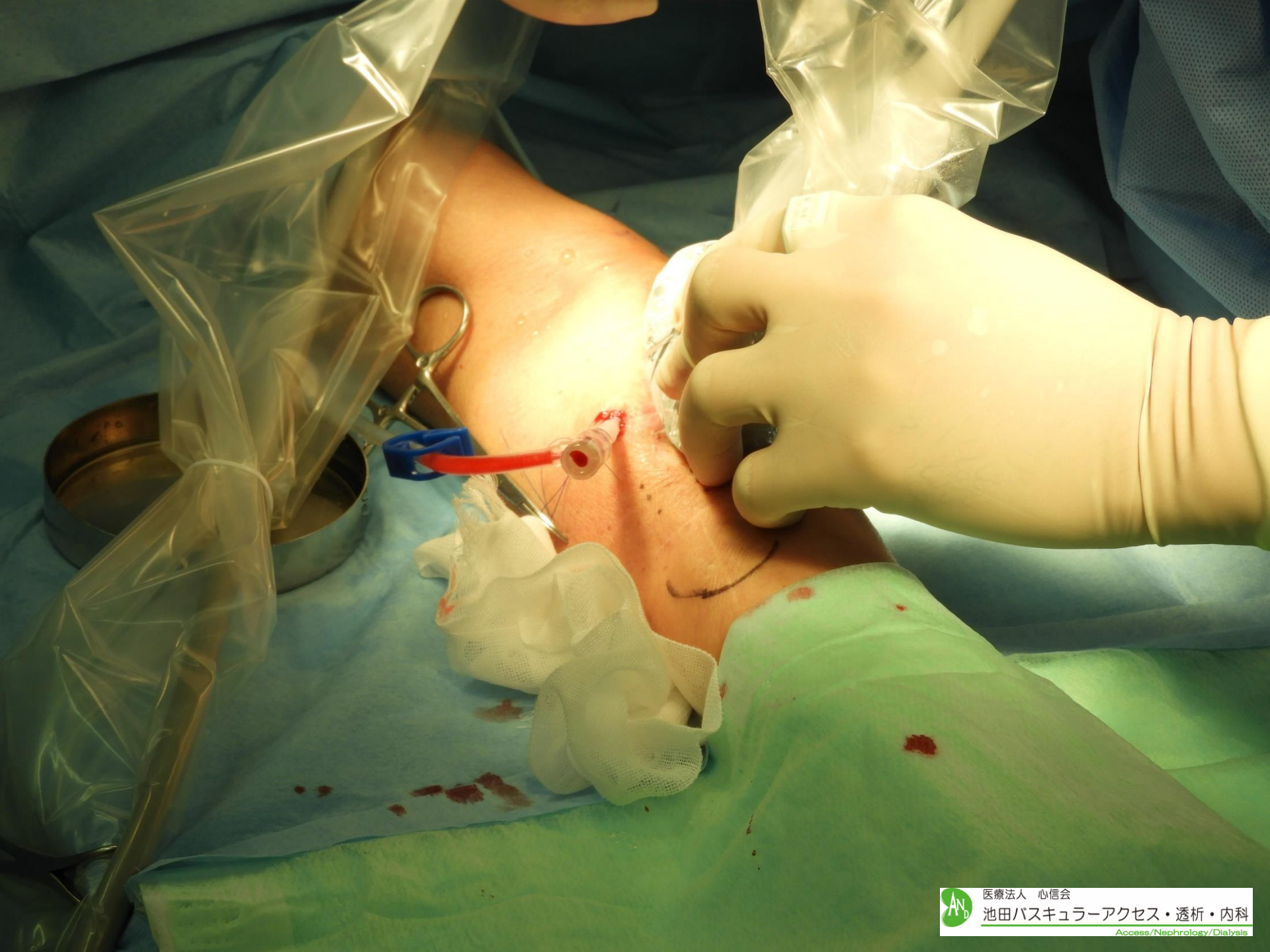
医療法人 心信会

池田バスキュラーアクセス・透析・内科

Access/Nephrology/Dialysis



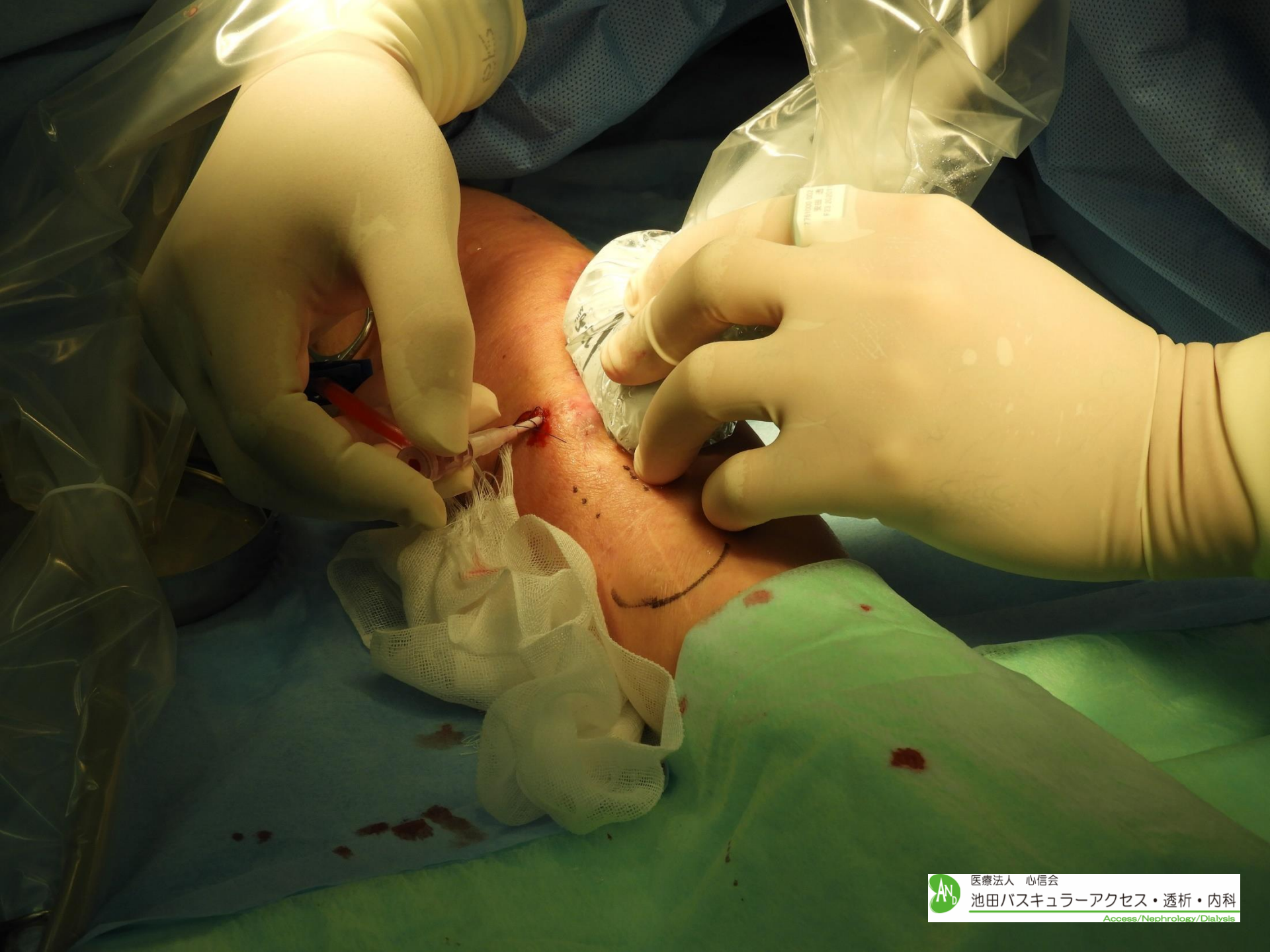右手



医療法人 心信会

池田バスキュラーアクセス・透析・内科

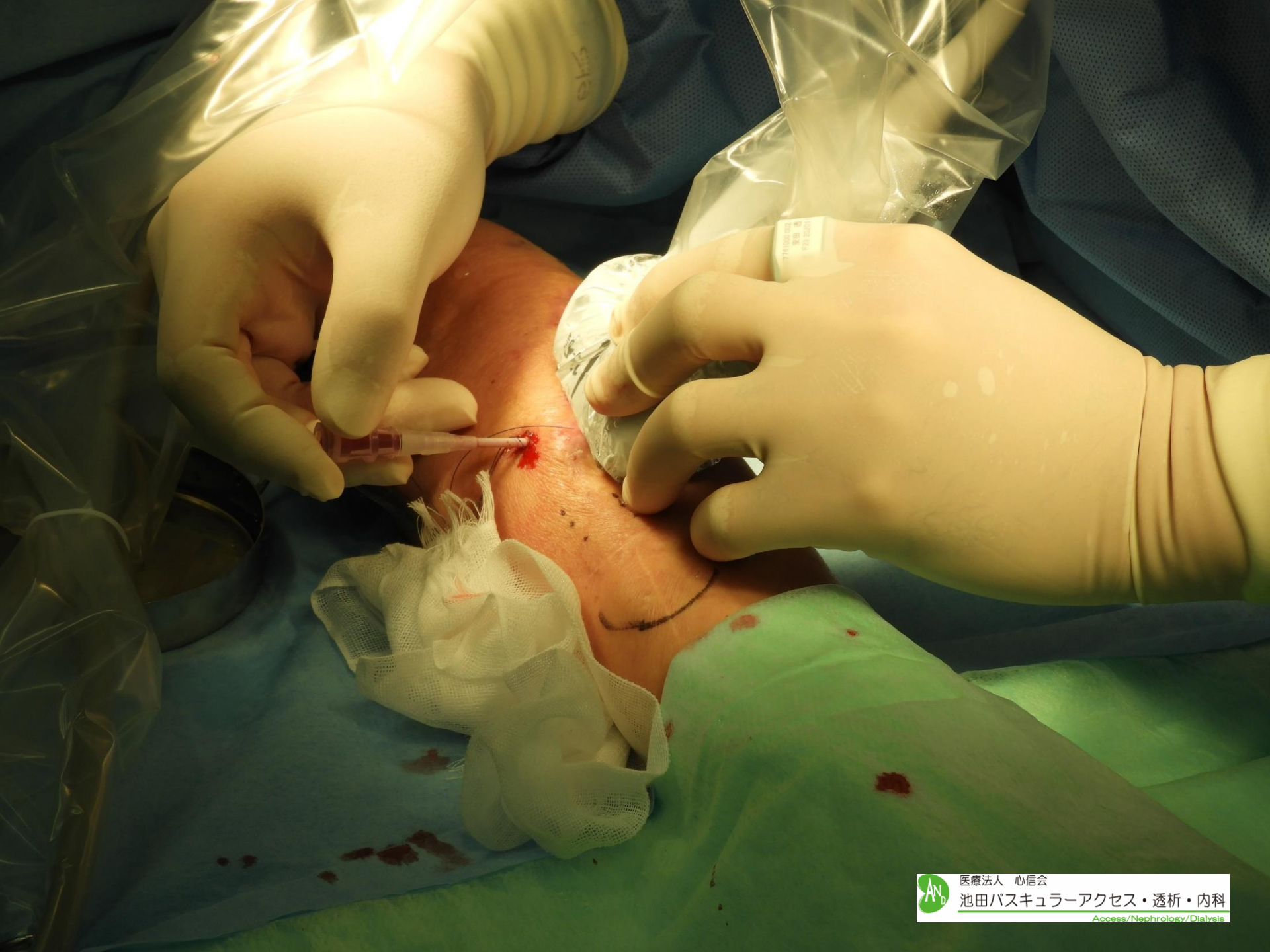Access/Nephrology/Dialysis

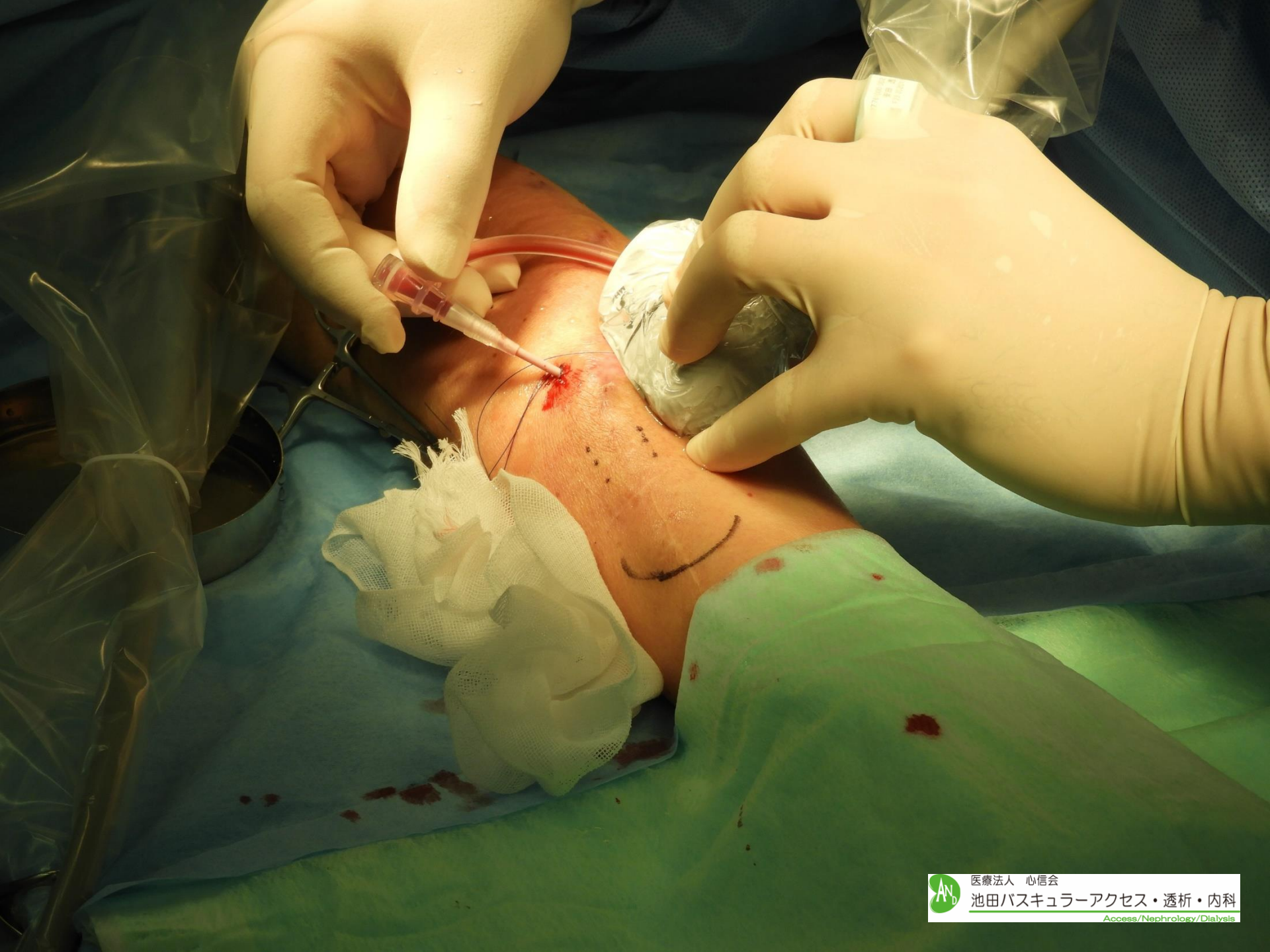


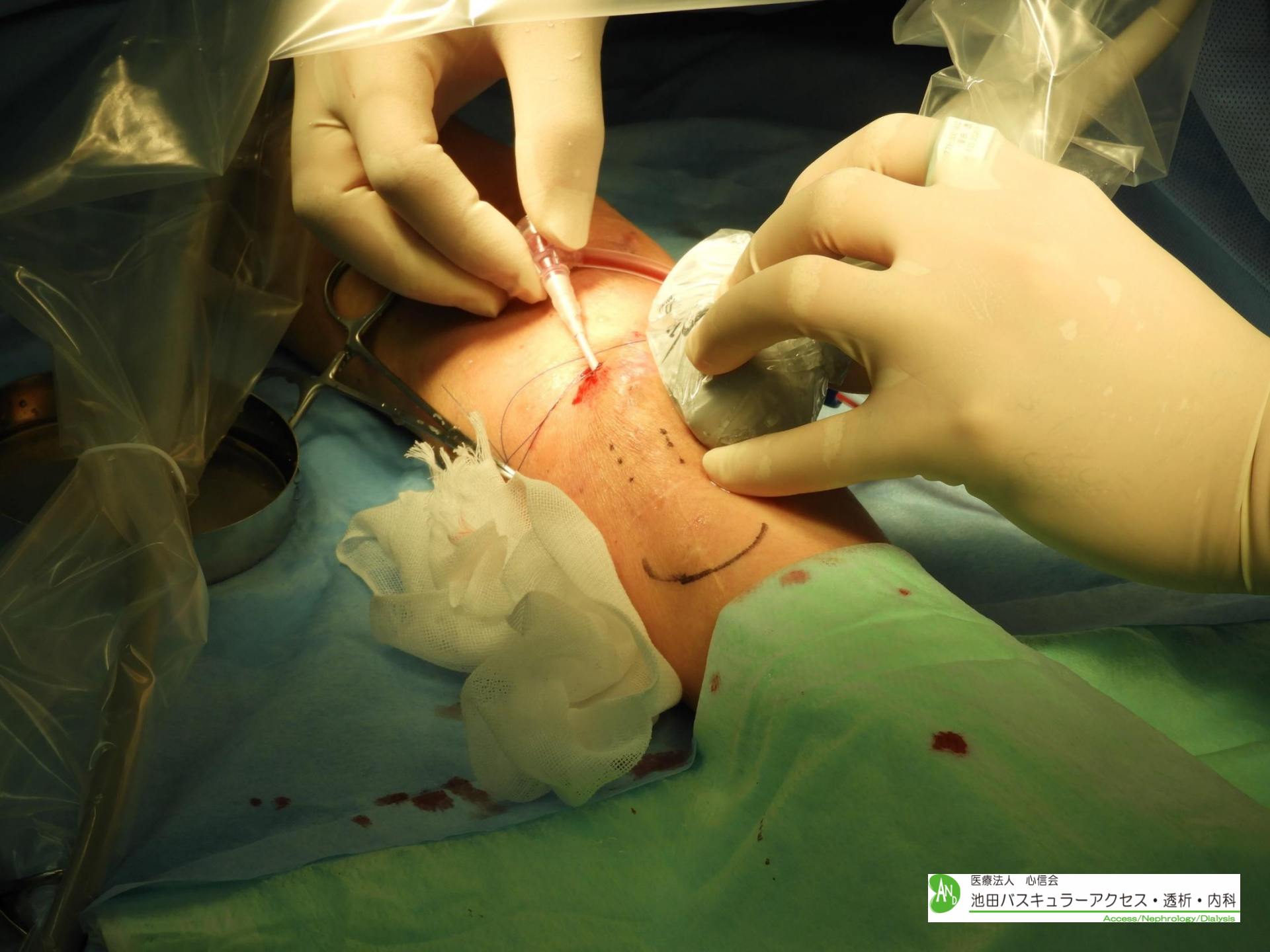
医療法人 心信会

池田バスキュラーアクセス・透析・内科

Access/Nephrology/Dialysis



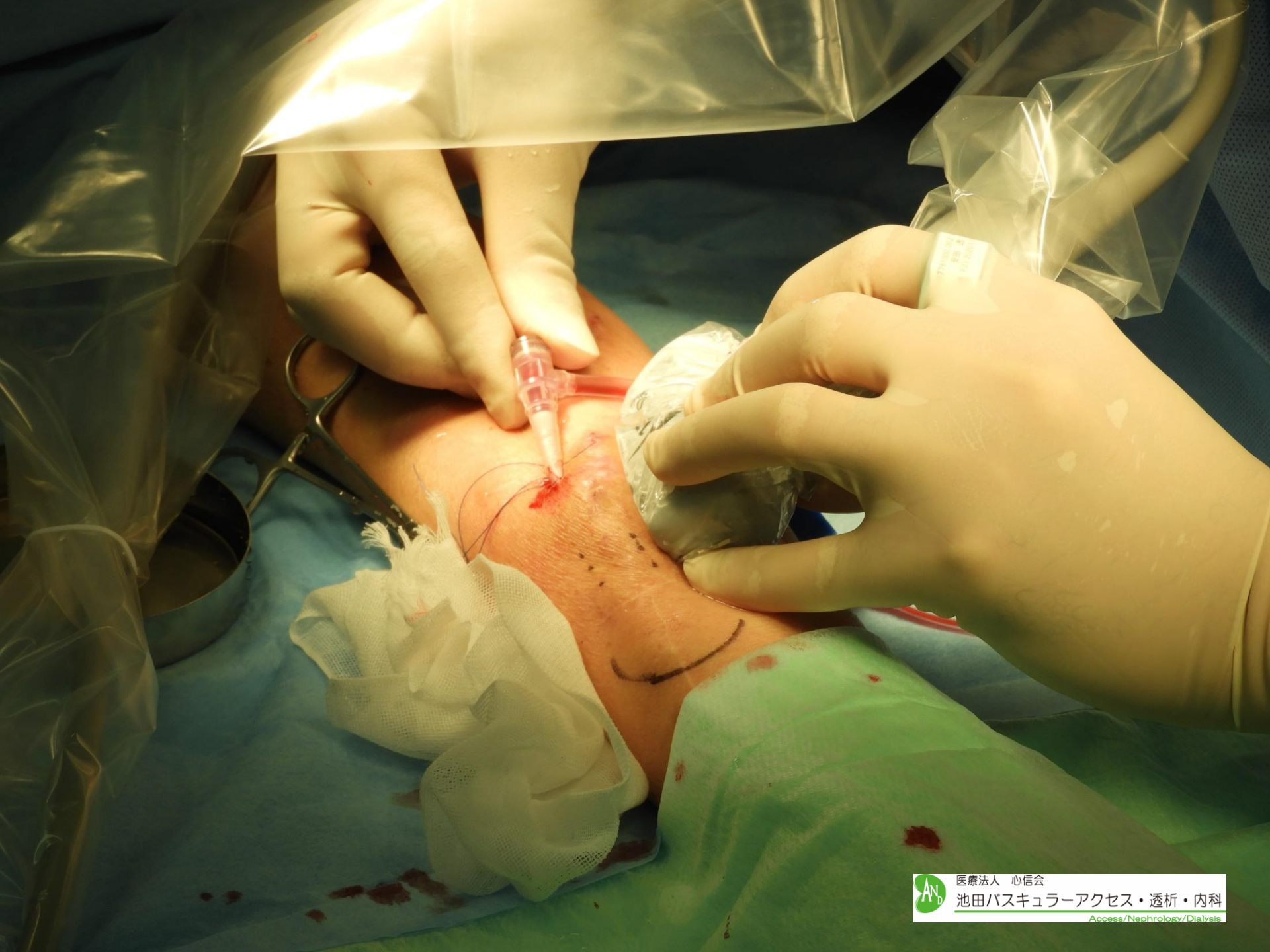


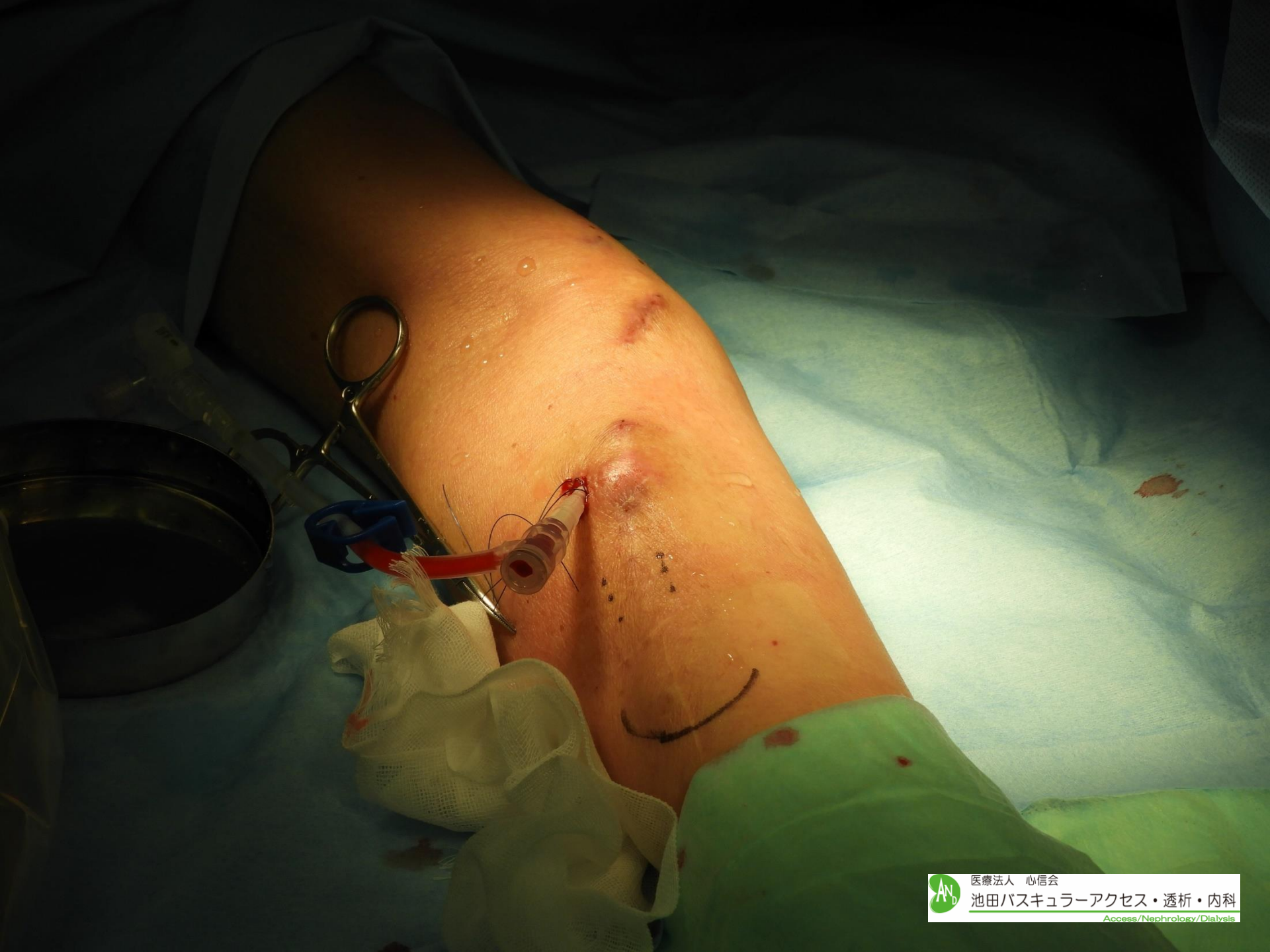

医療法人 心信会

池田バスキュラーアクセス・透析・内科

Access/Nephrology/Dialysis

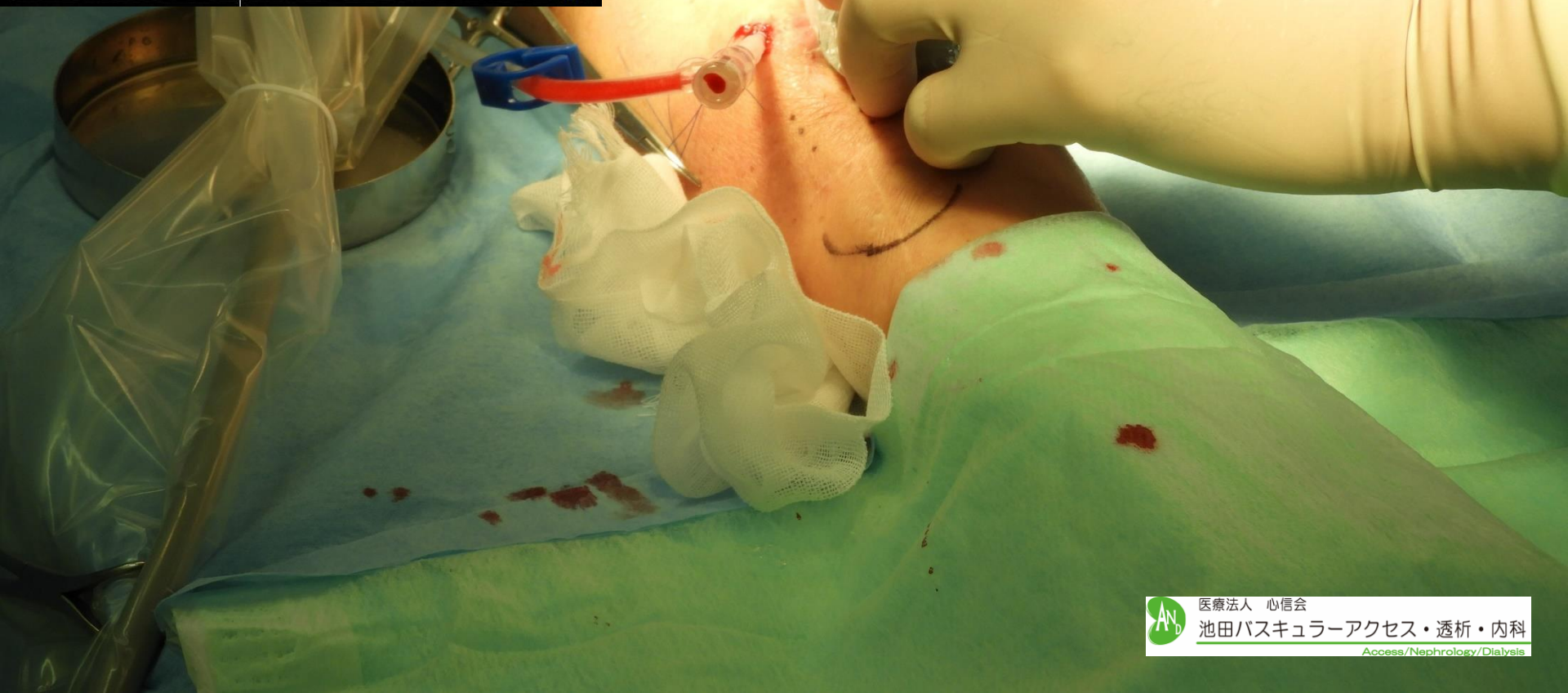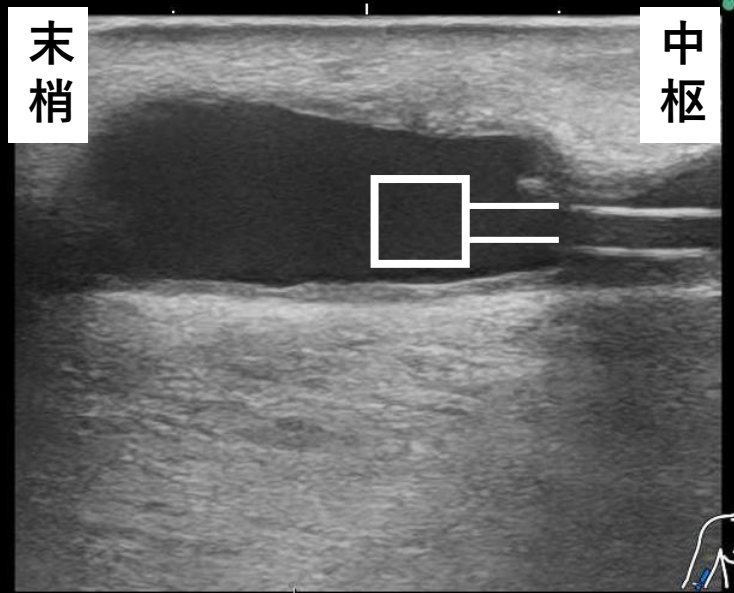




医療法人 心信会

池田バスキュラーアクセス・透析・内科

Access/Nephrology/Dialysis

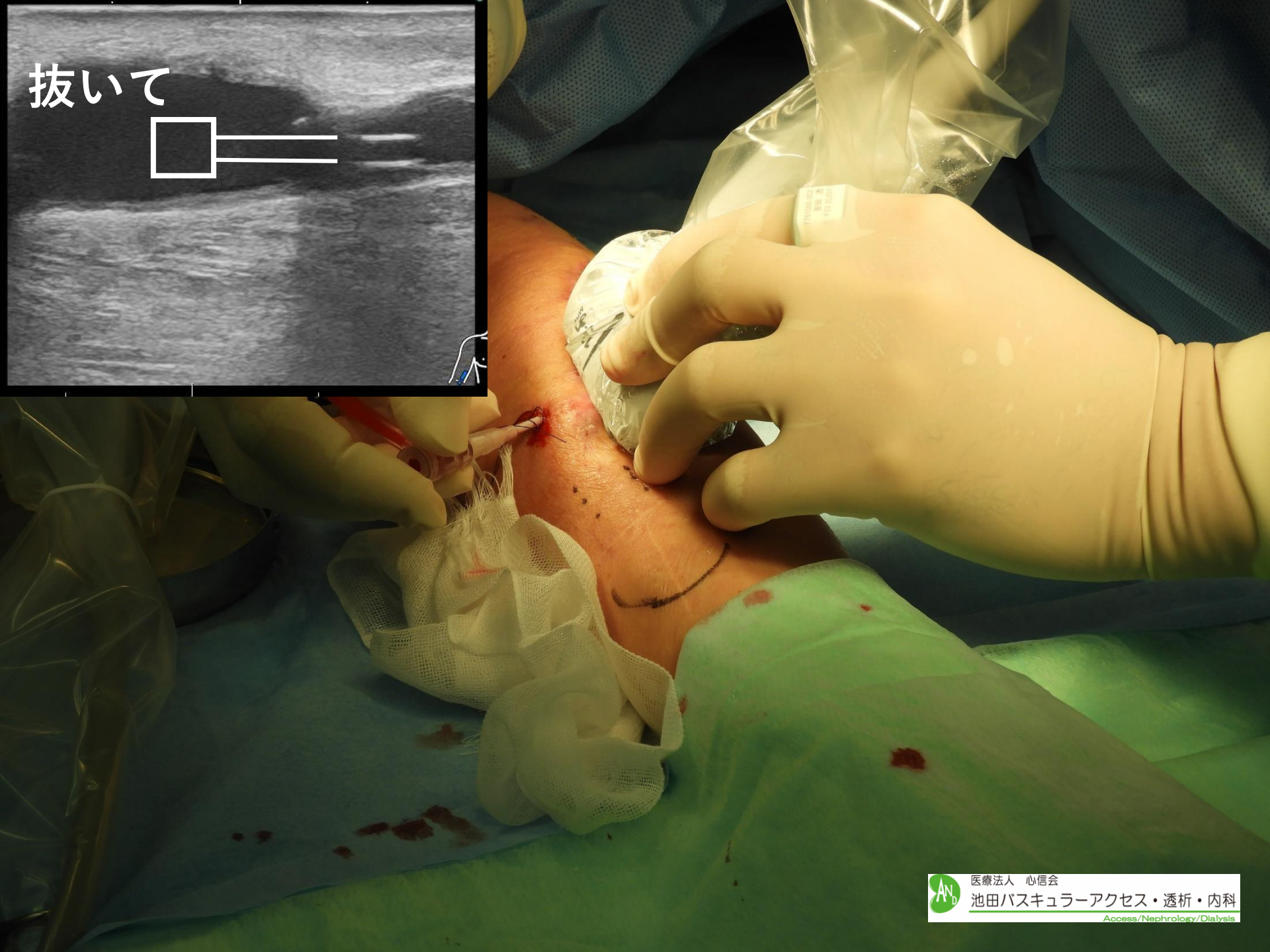
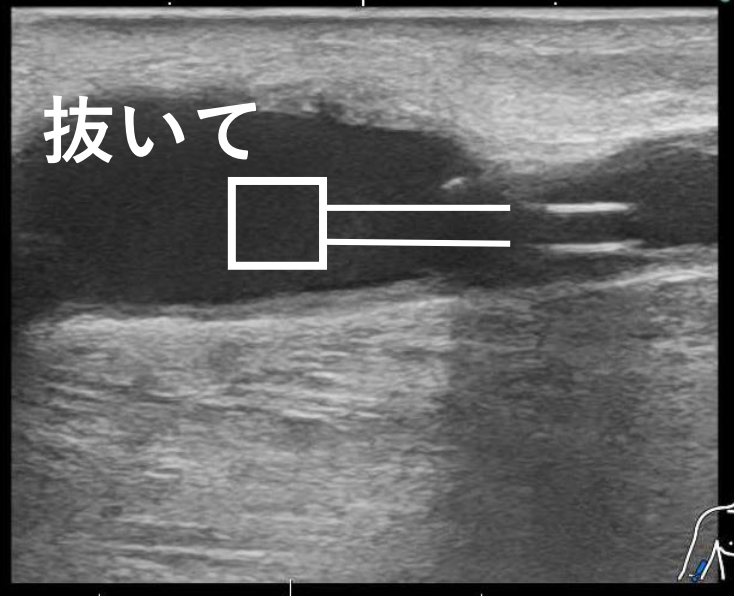


医療法人 心信会

池田バスキュラーアクセス・透析・内科

Access/Nephrology/Dialysis

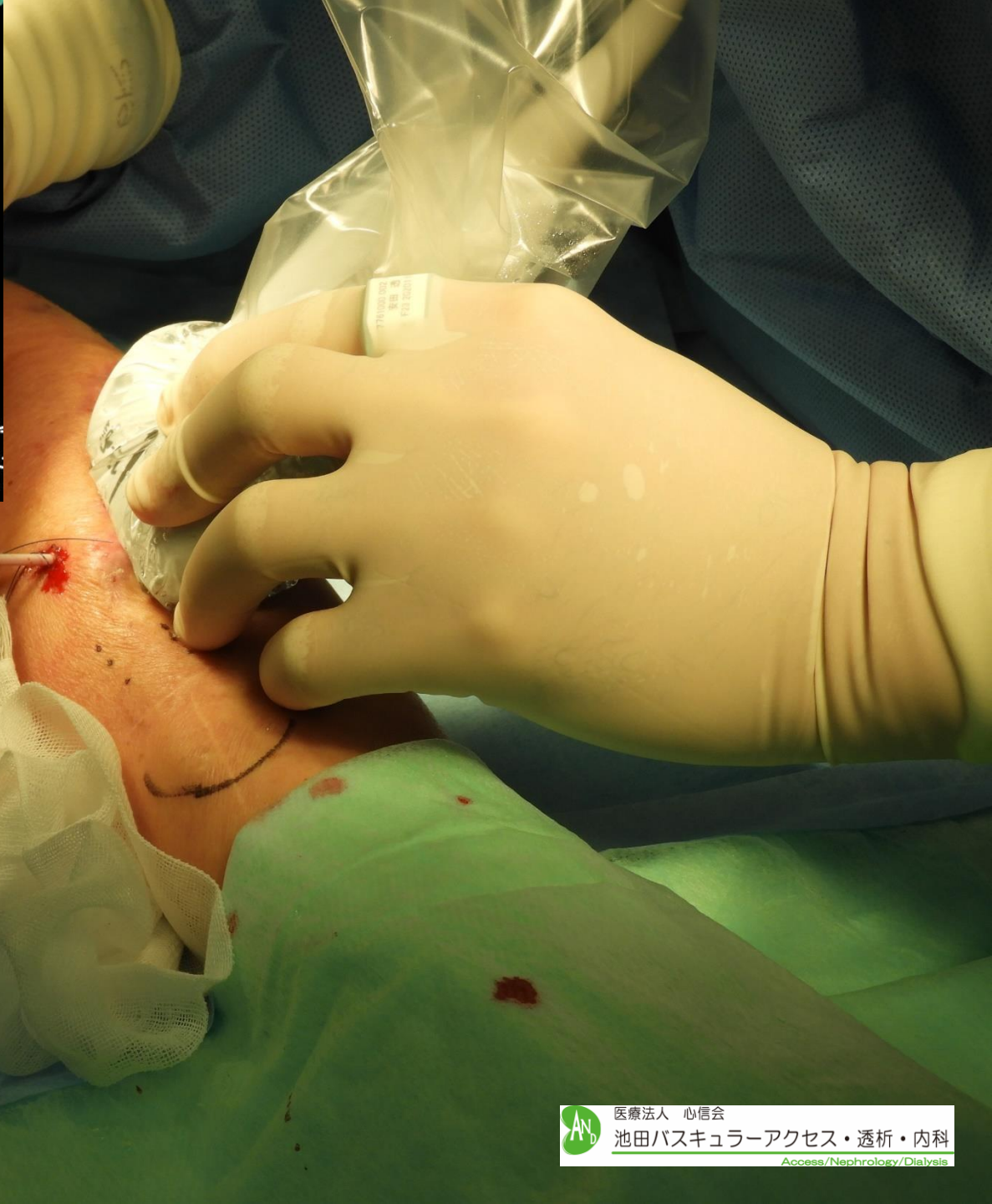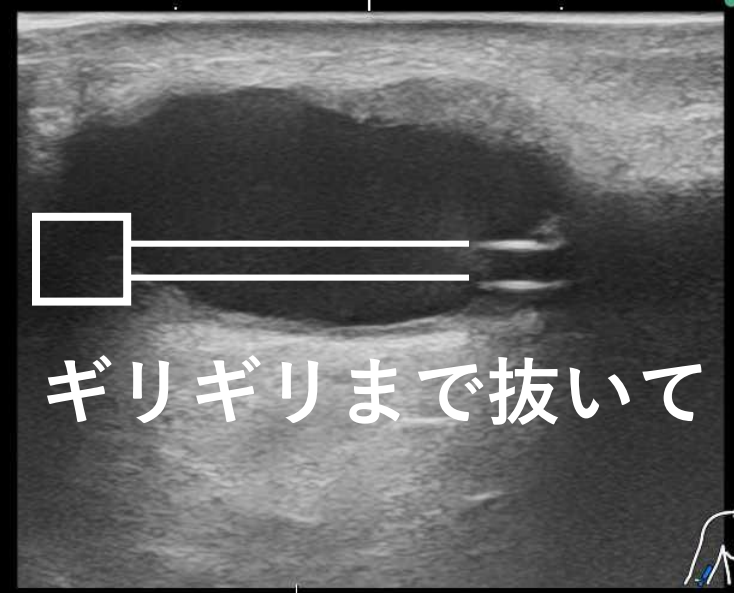
抜いて



医療法人 心信会

池田バスキュラーアクセス・透析・内科

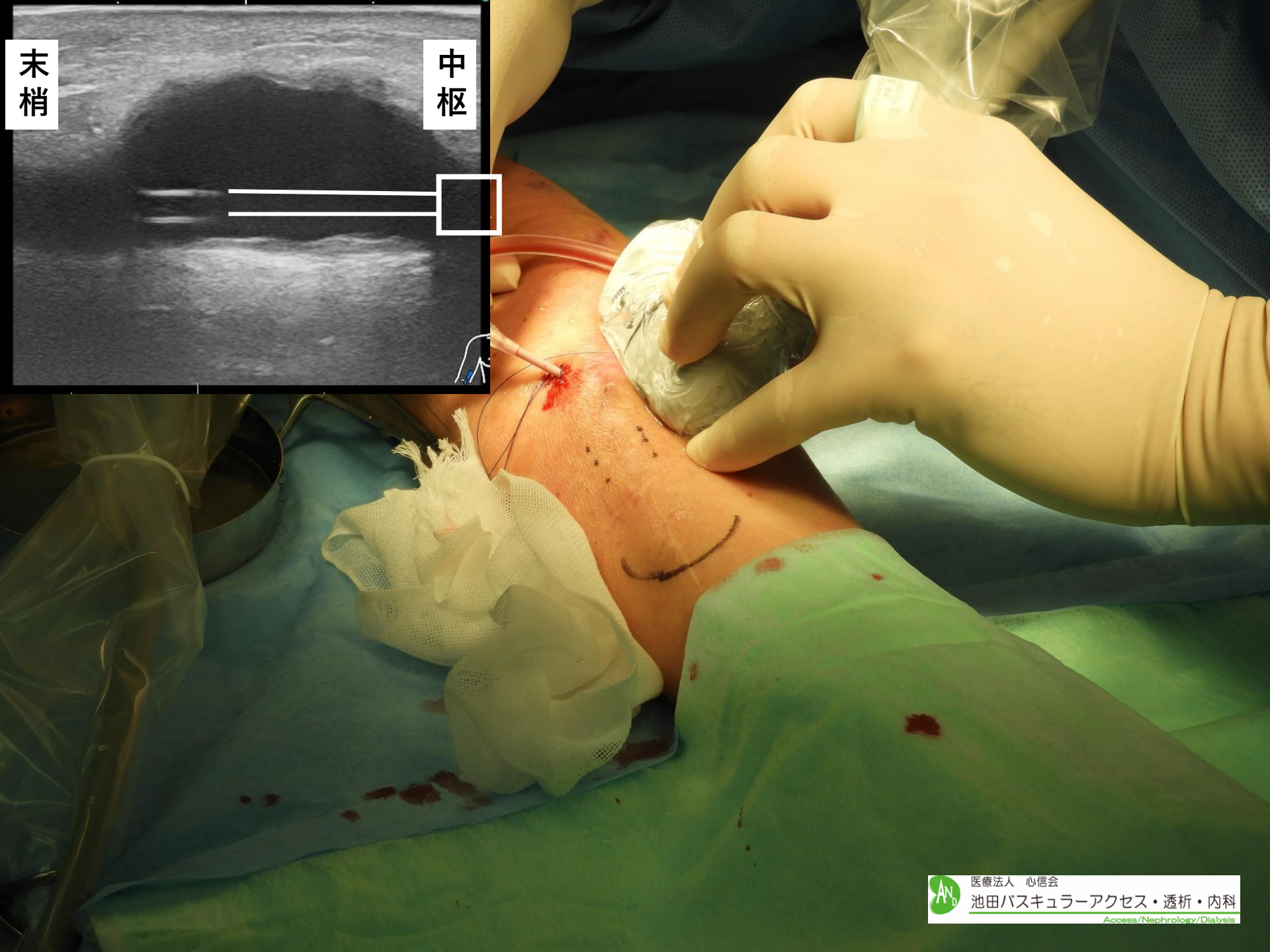
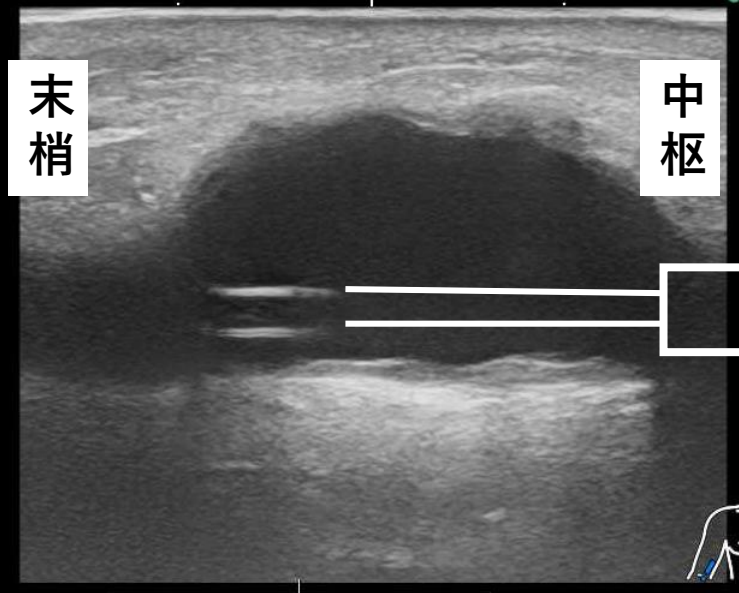
Access/Nephrology/Dialysis



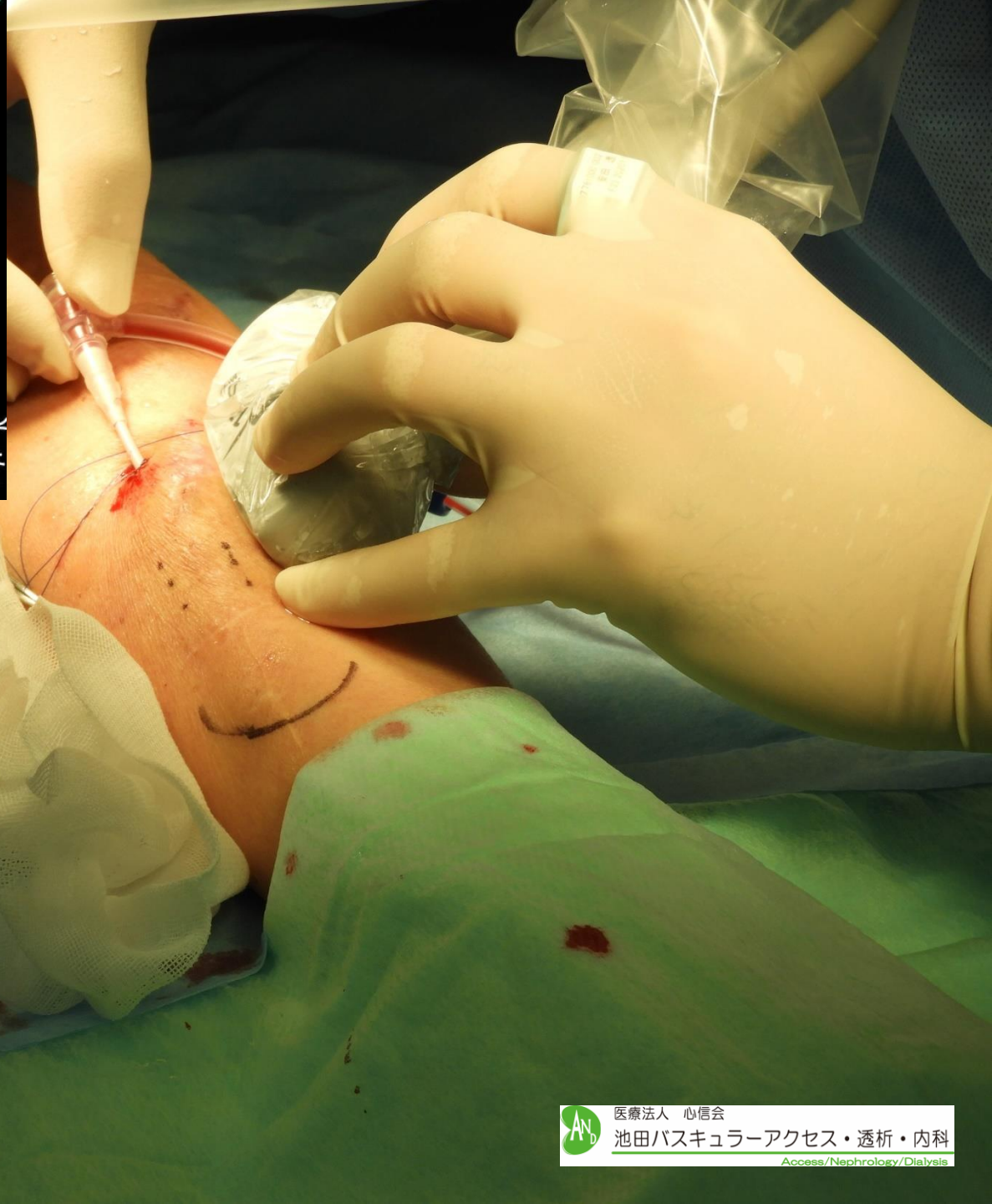
医療法人 心信会

池田バスキュラーアクセス・透析・内科

Access/Nephrology/Dialysis



押して

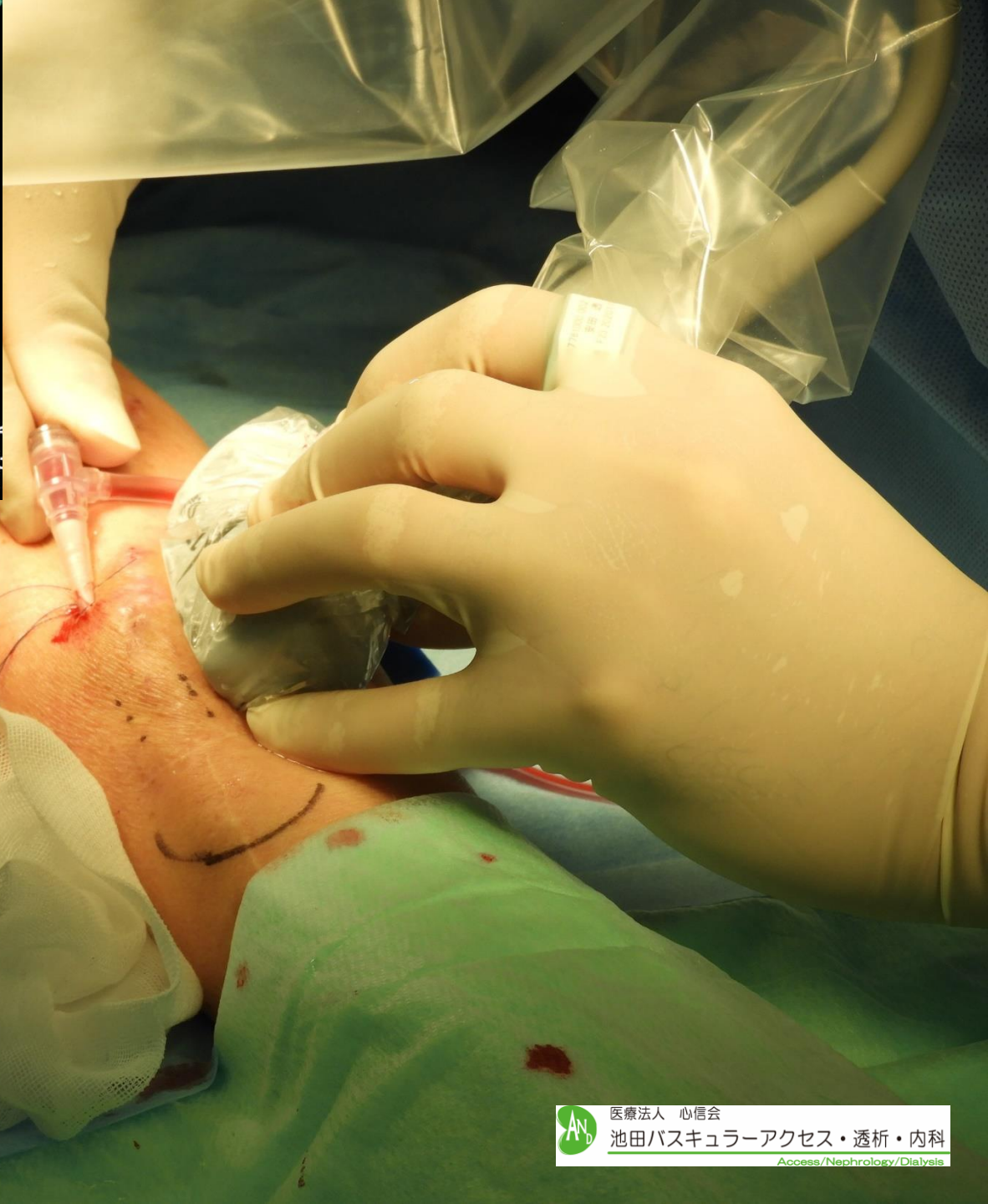
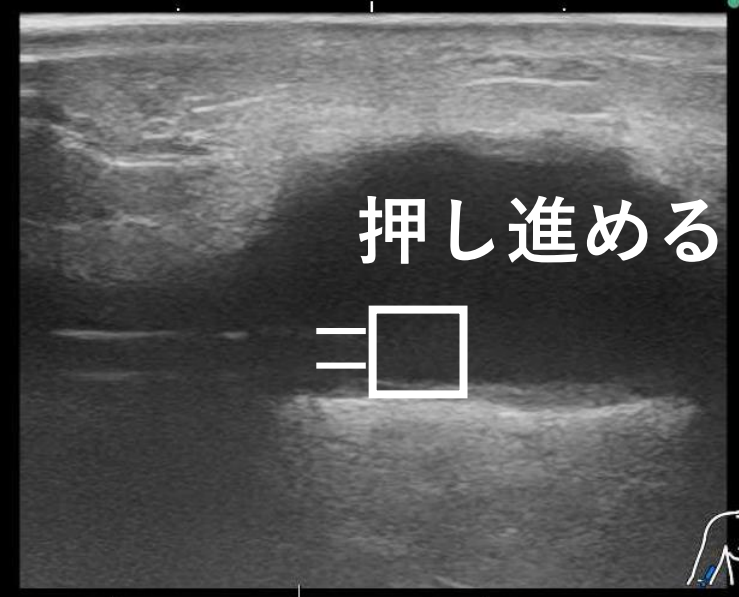


医療法人 心信会

池田バスキュラーアクセス・透析・内科

Access/Nephrology/Dialysis

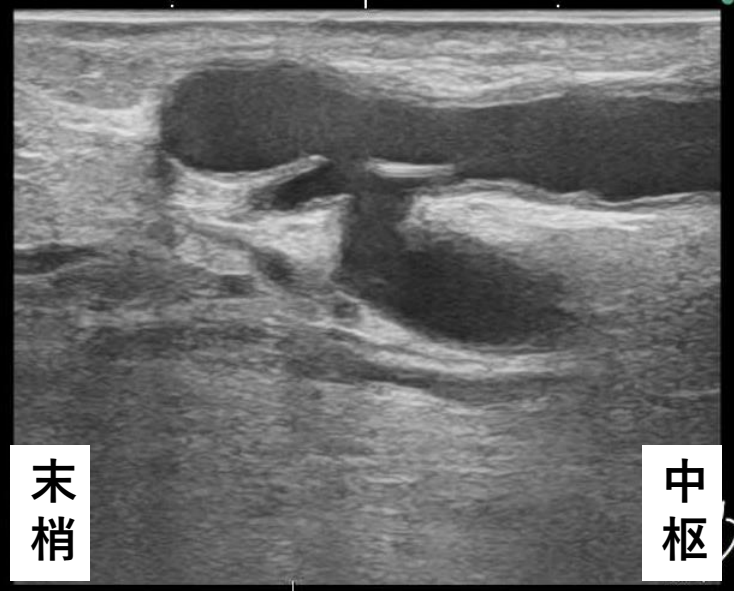
押し進める



医療法人 心信会

池田バスキュラーアクセス・透析・内科

Access/Nephrology/Dialysis



末梢

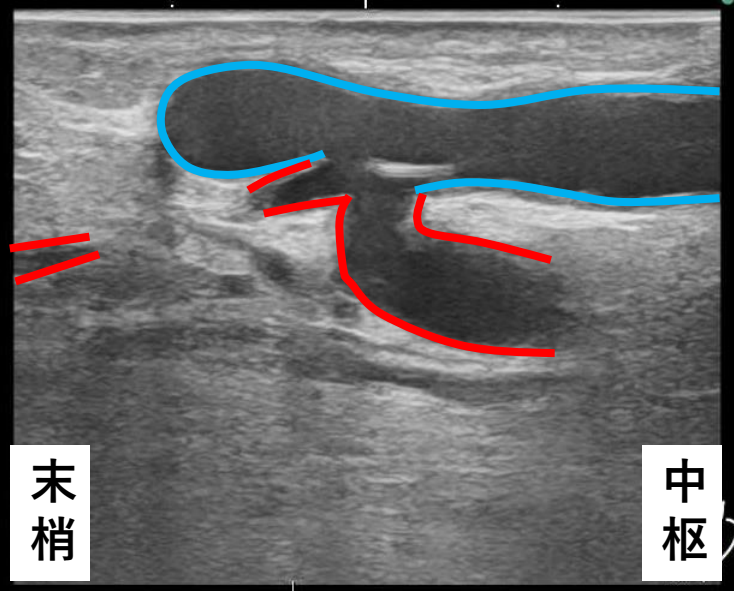
中枢



医療法人 心信会

池田バスキュラーアクセス・透析・内科

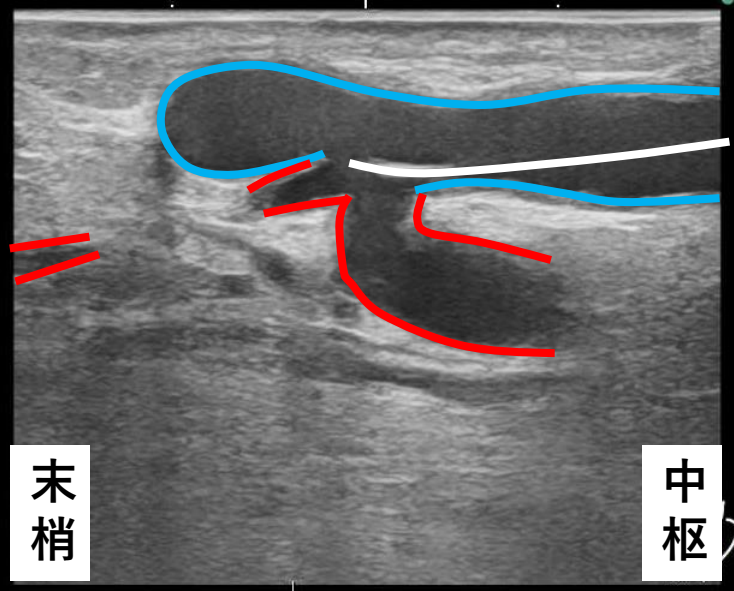
Access/Nephrology/Dialysis

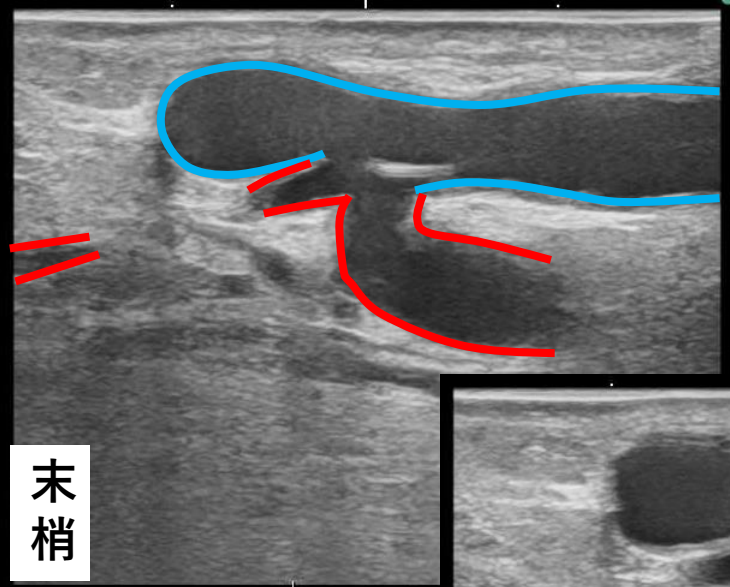


医療法人 心信会

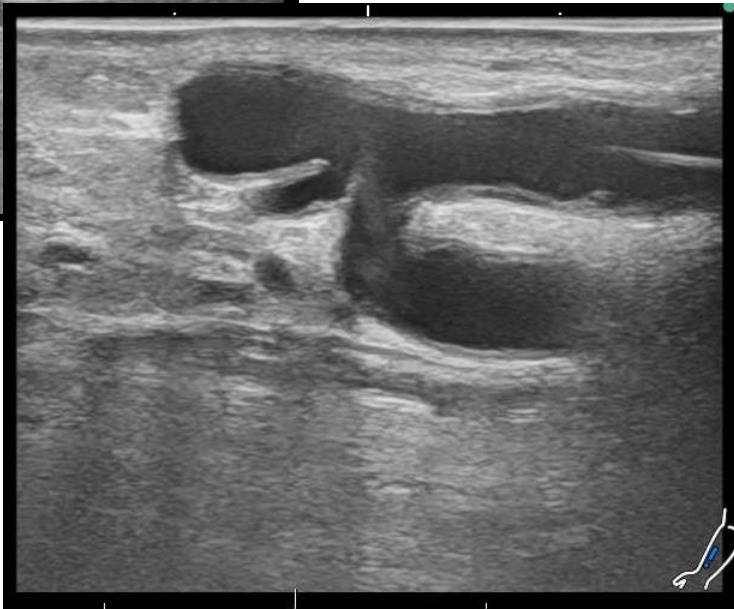池田バスキュラーアクセス・透析・内科

Access/Nephrology/Dialysis





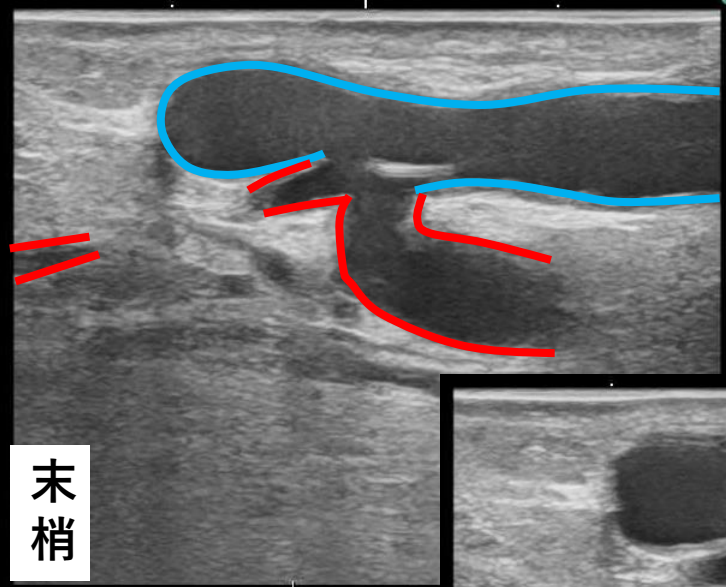
末梢



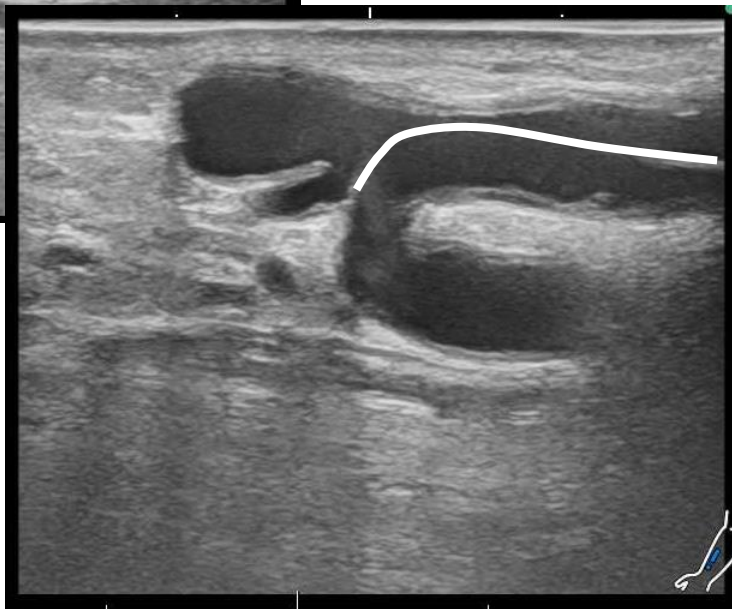
医療法人 心信会

池田バスキュラーアクセス・透析・内科

Access/Nephrology/Dialysis



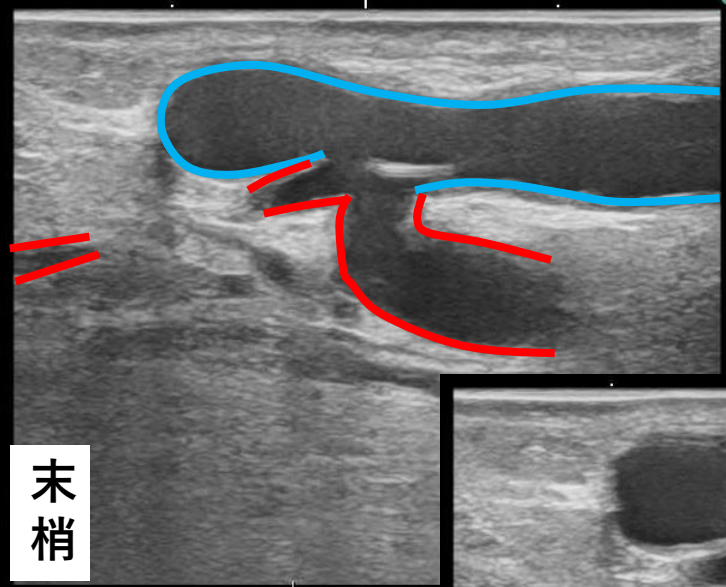
末梢



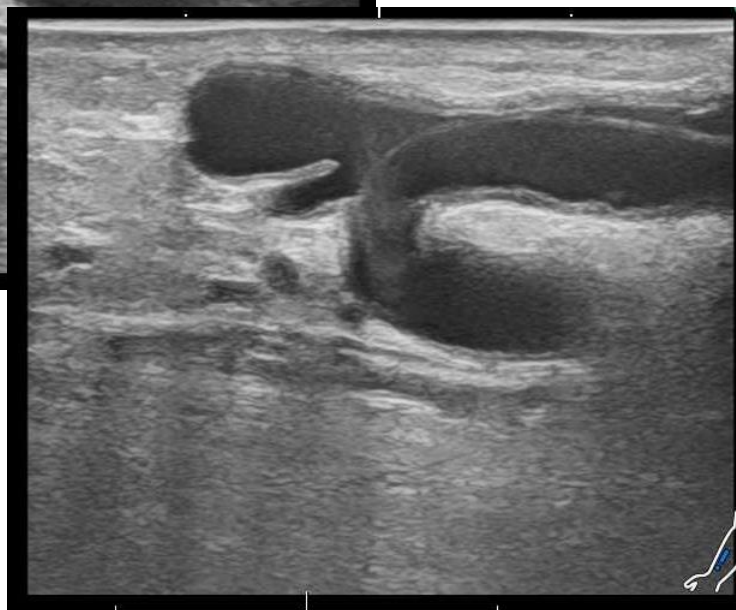
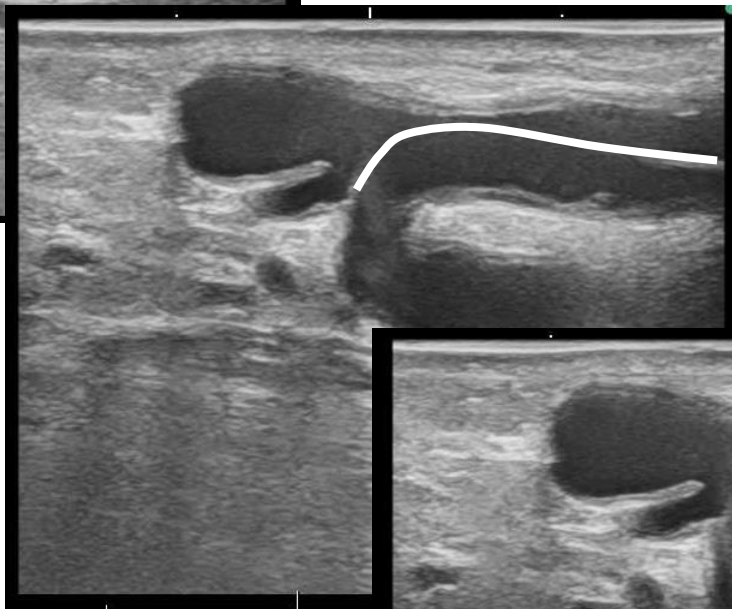
医療法人 心信会

池田バスキュラーアクセス・透析・内科

Access/Nephrology/Dialysis



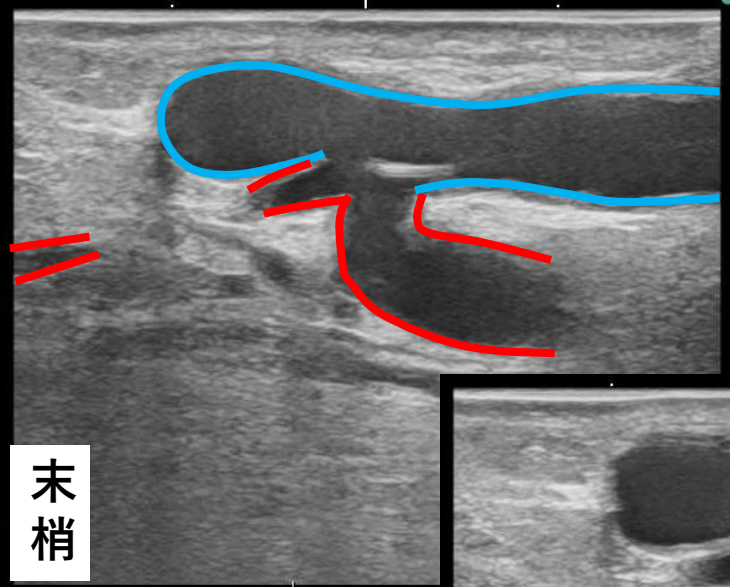
末梢



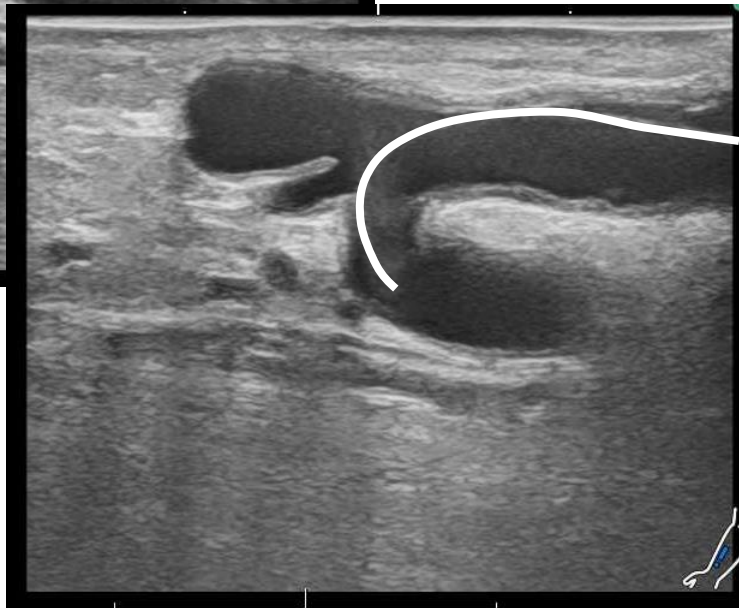
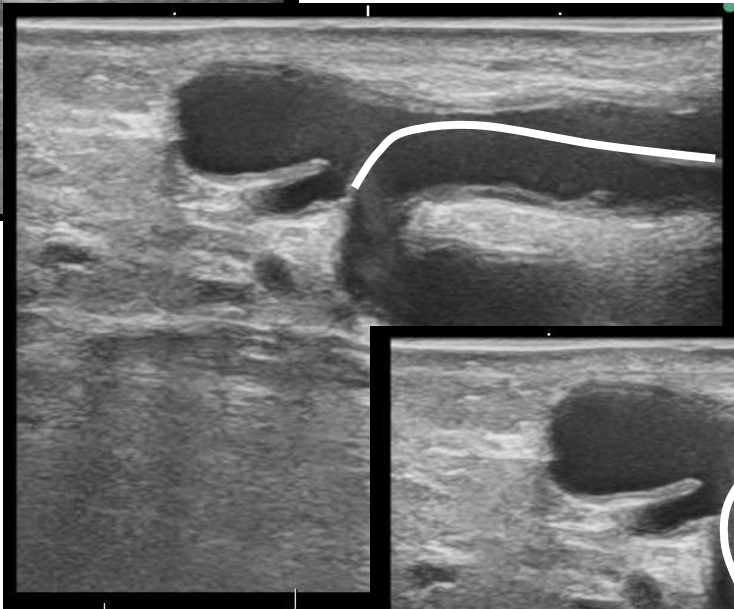
医療法人 心信会

池田バスキュラーアクセス・透析・内科

Access/Nephrology/Dialysis



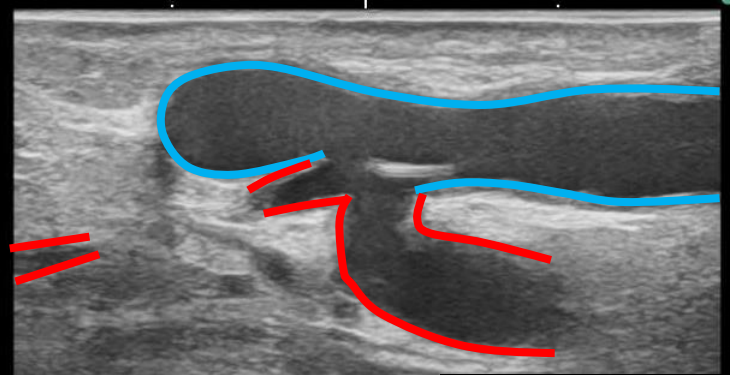
末梢



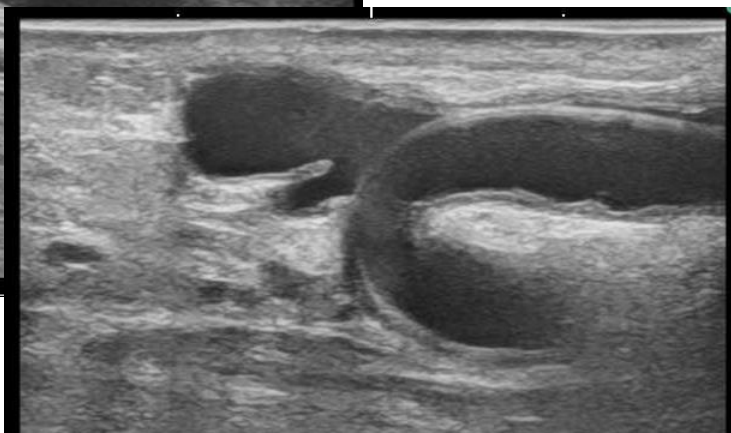
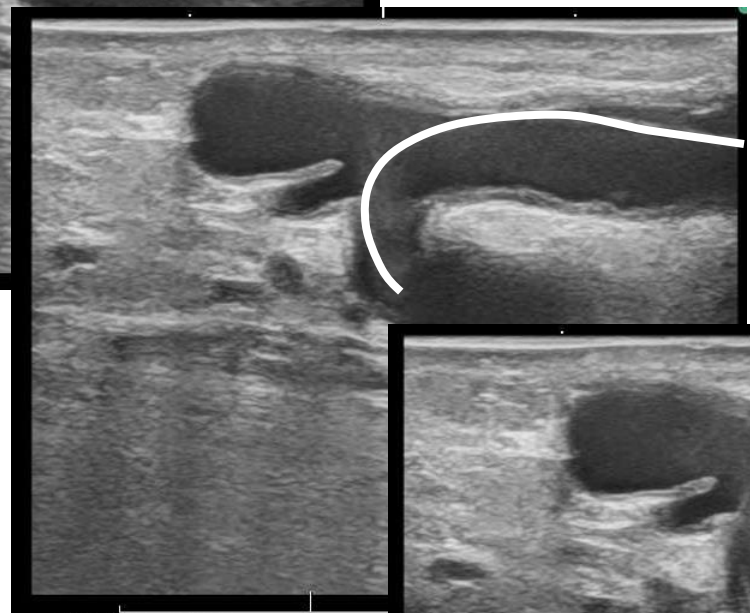
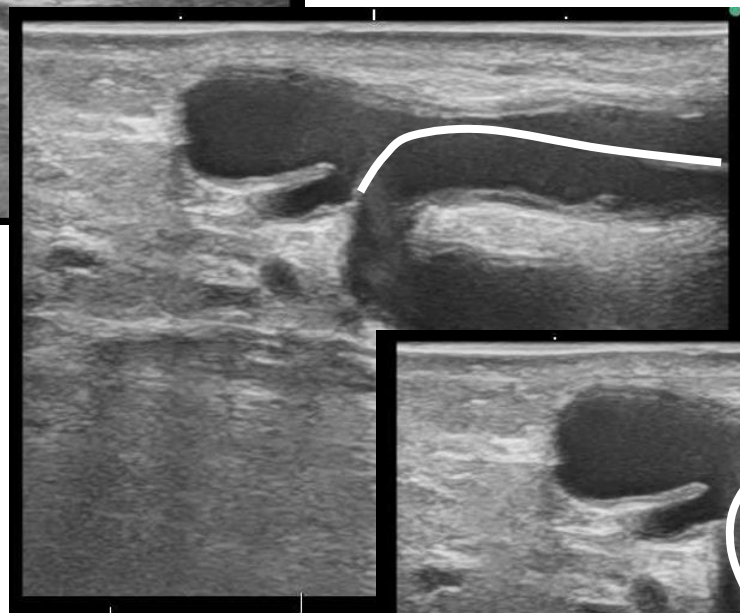
医療法人 心信会

池田バスキュラーアクセス・透析・内科

Access/Nephrology/Dialysis



末梢





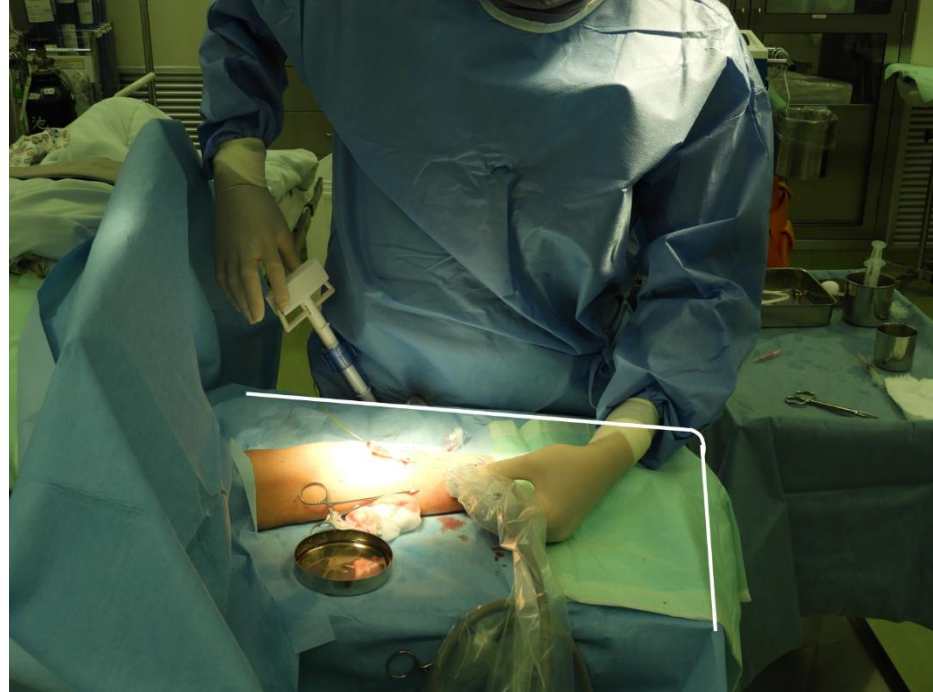吻合部を1面で描出



医療法人 心信会

池田バスキュラーアクセス・透析・内科

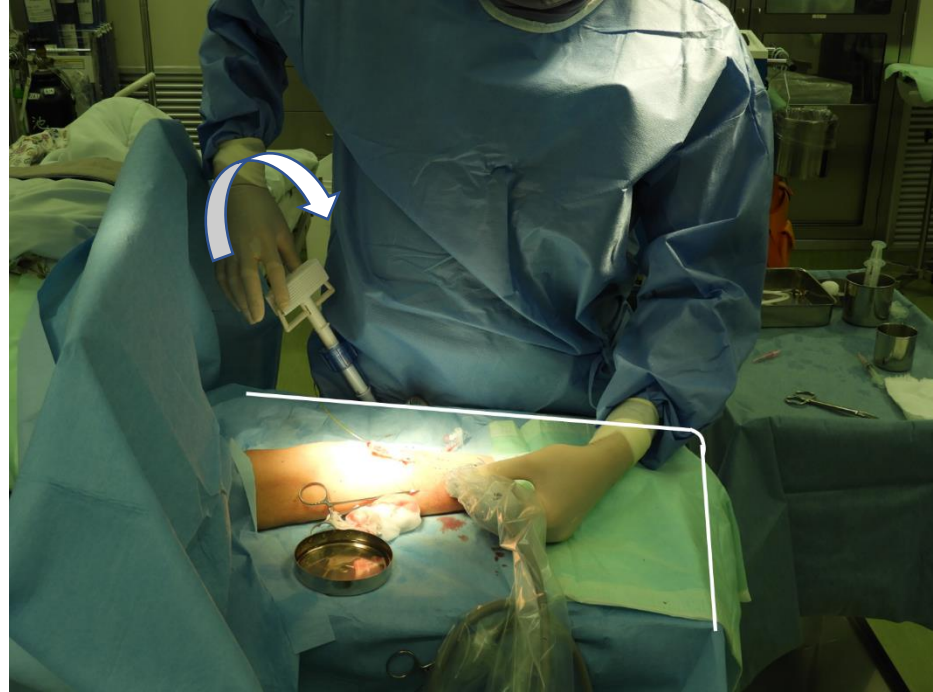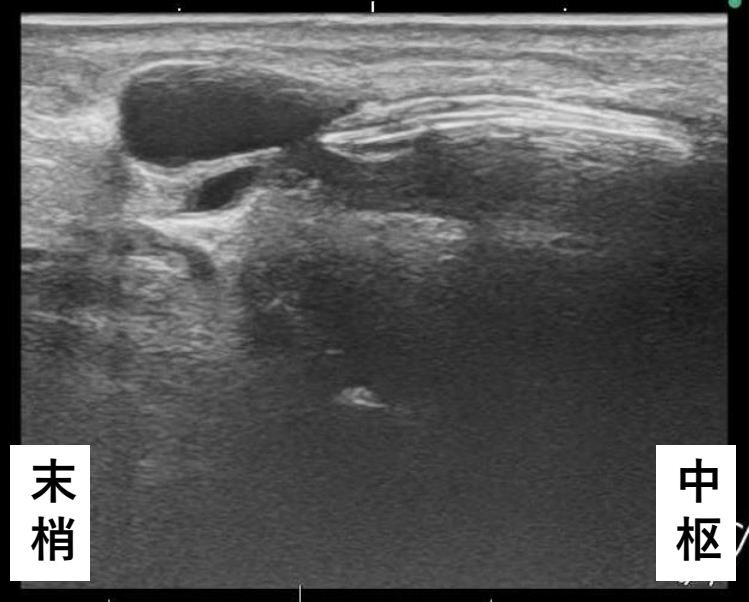
Access/Nephrology/Dialysis



医療法人 心信会

池田バスキュラーアクセス・透析・内科

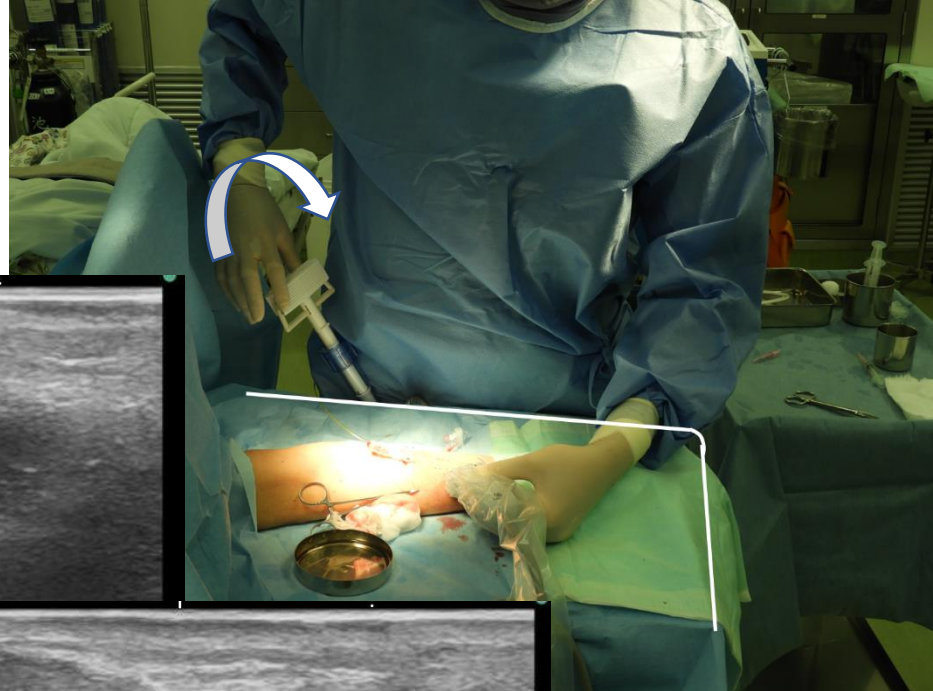
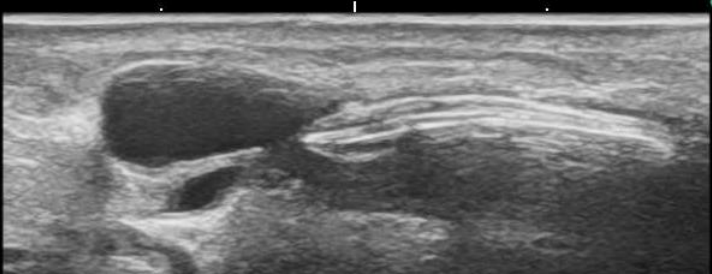
Access/Nephrology/Dialysis



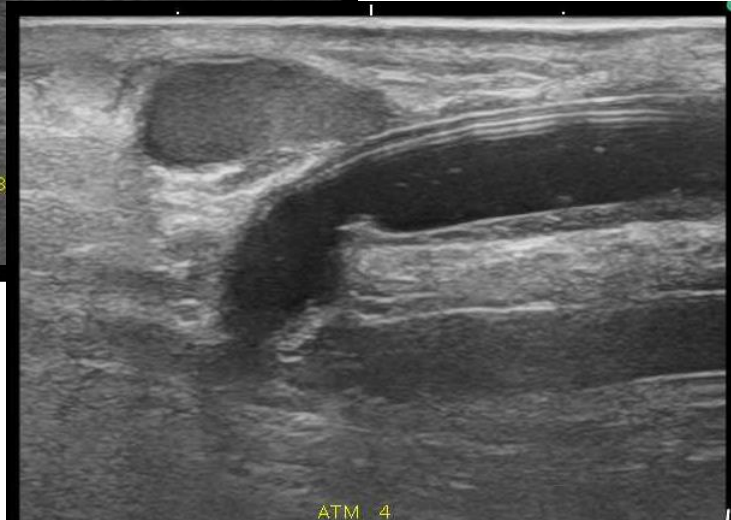
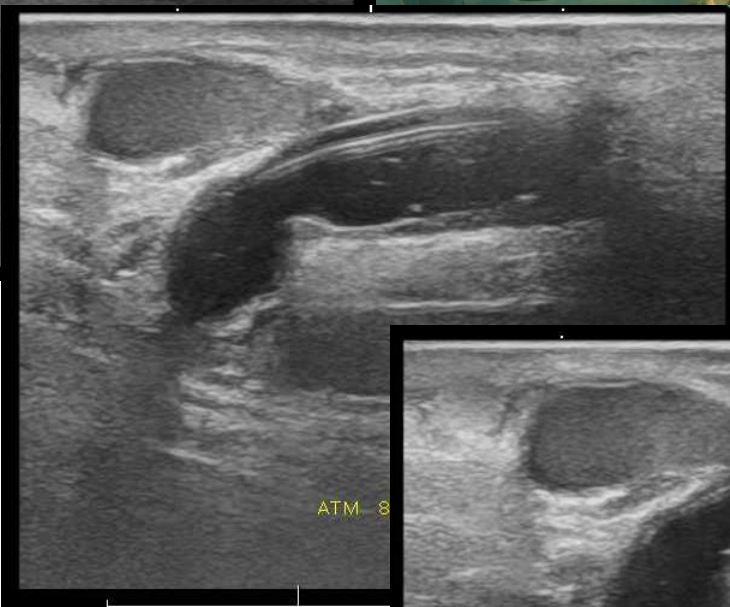
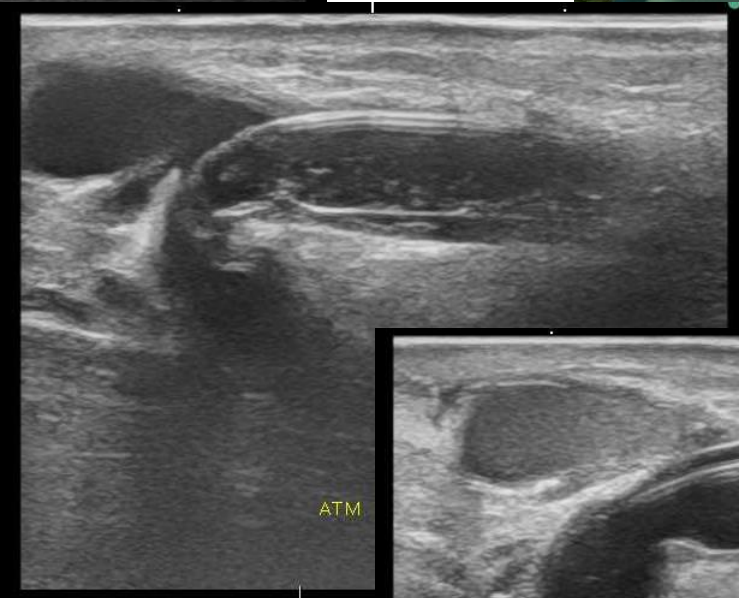
医療法人 心信会

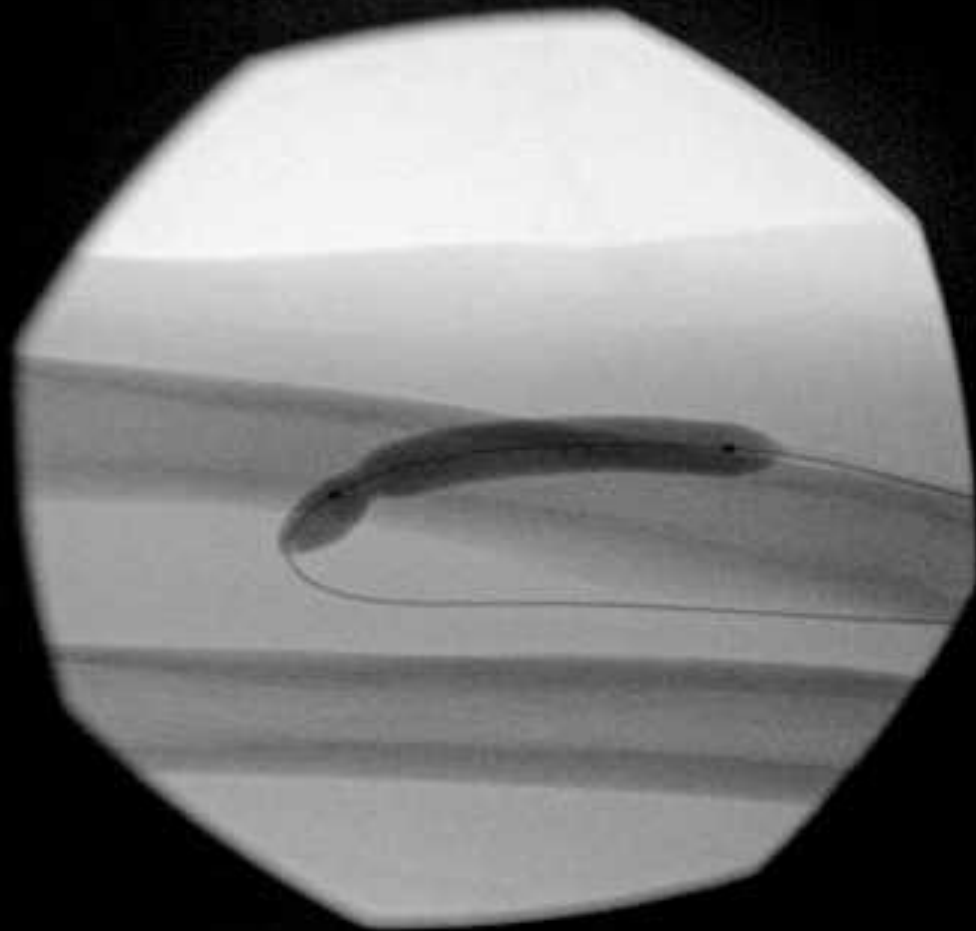池田バスキュラーアクセス・透析・内科

Access/Nephrology/Dialysis



末梢





1

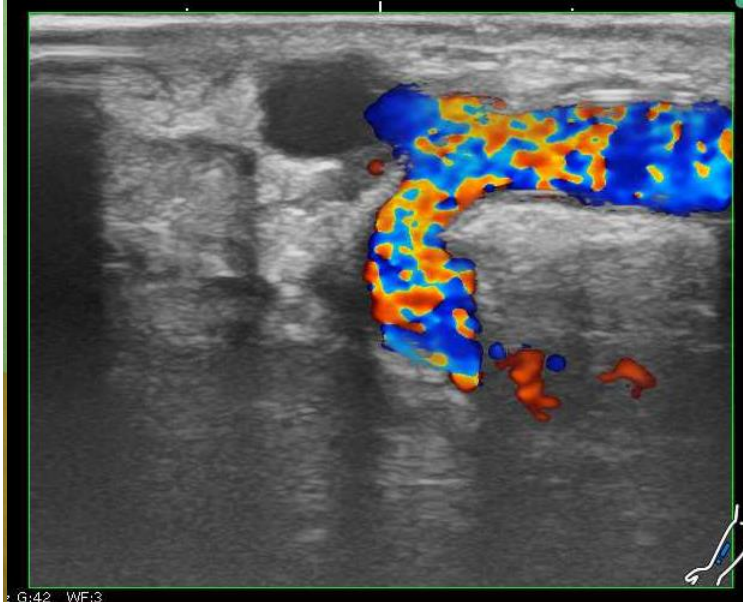


医療法人 心信会

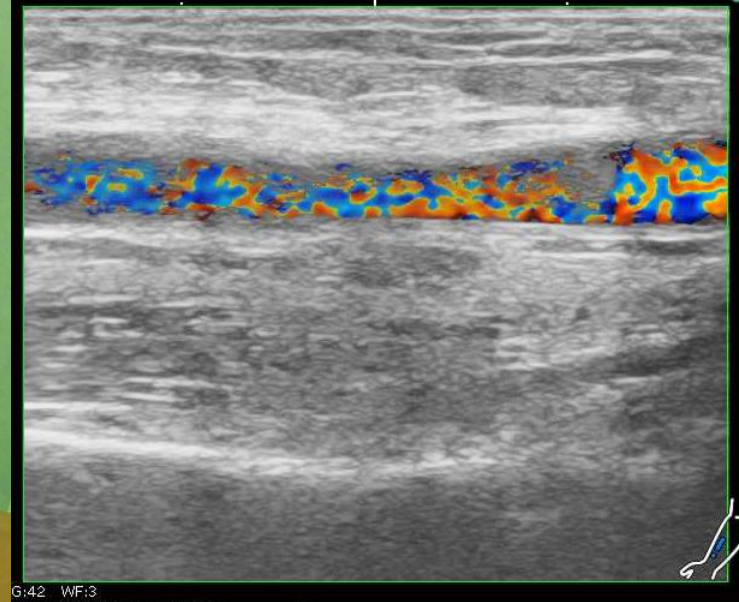
池田バスキュラーアクセス・透析・内科

Access/Nephrology/Dialysis

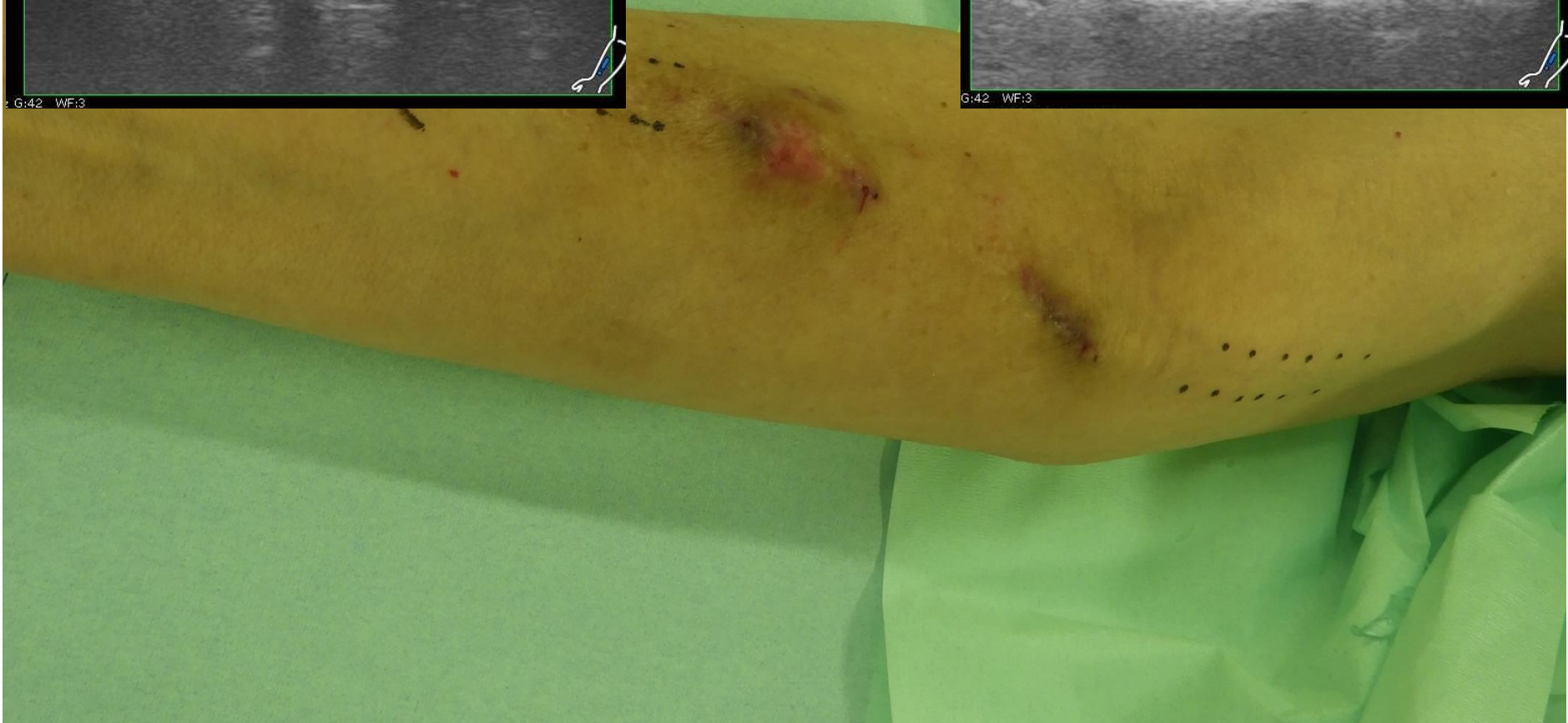B

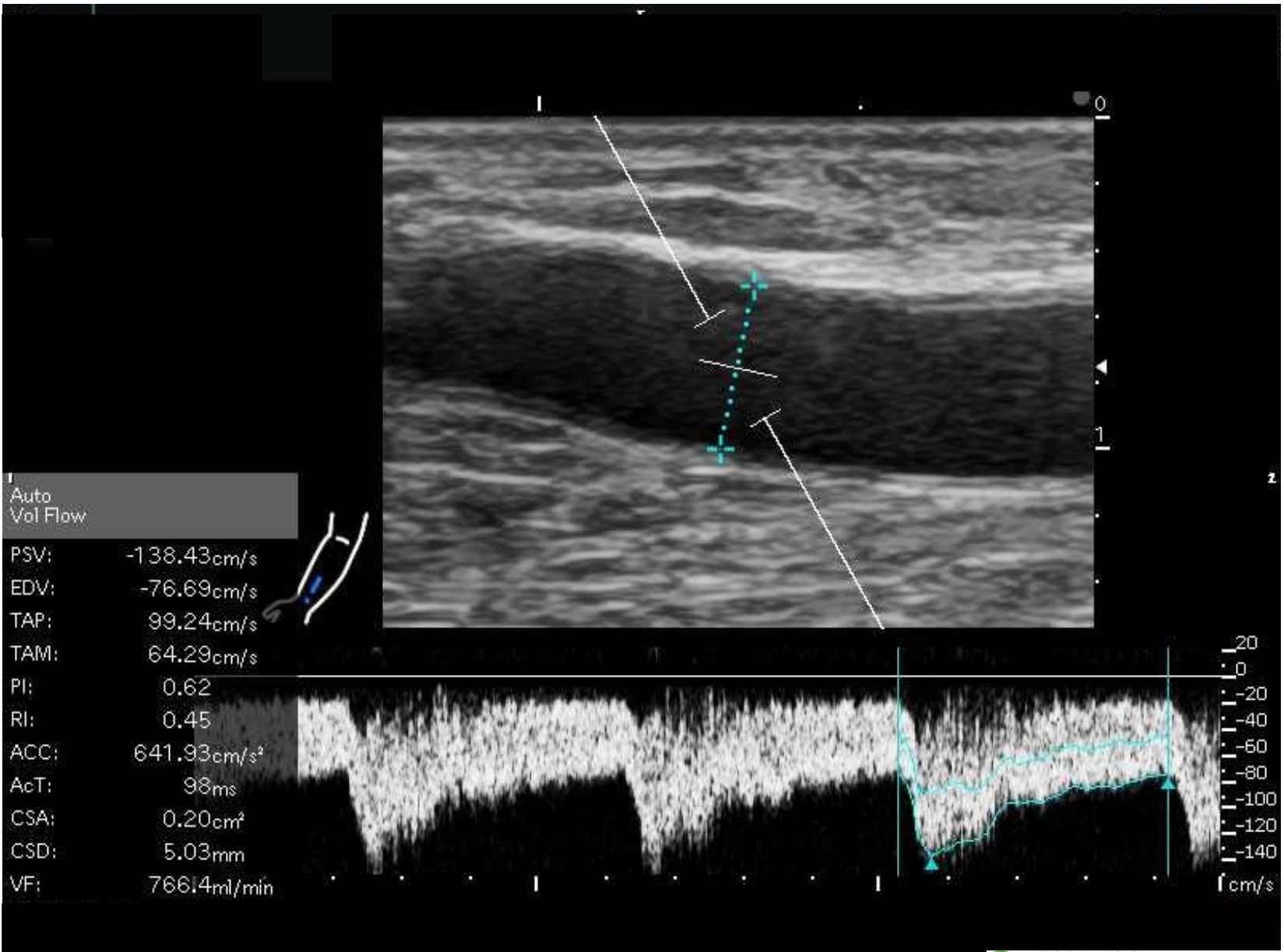


G:42 WF:3



G:42 WF:3





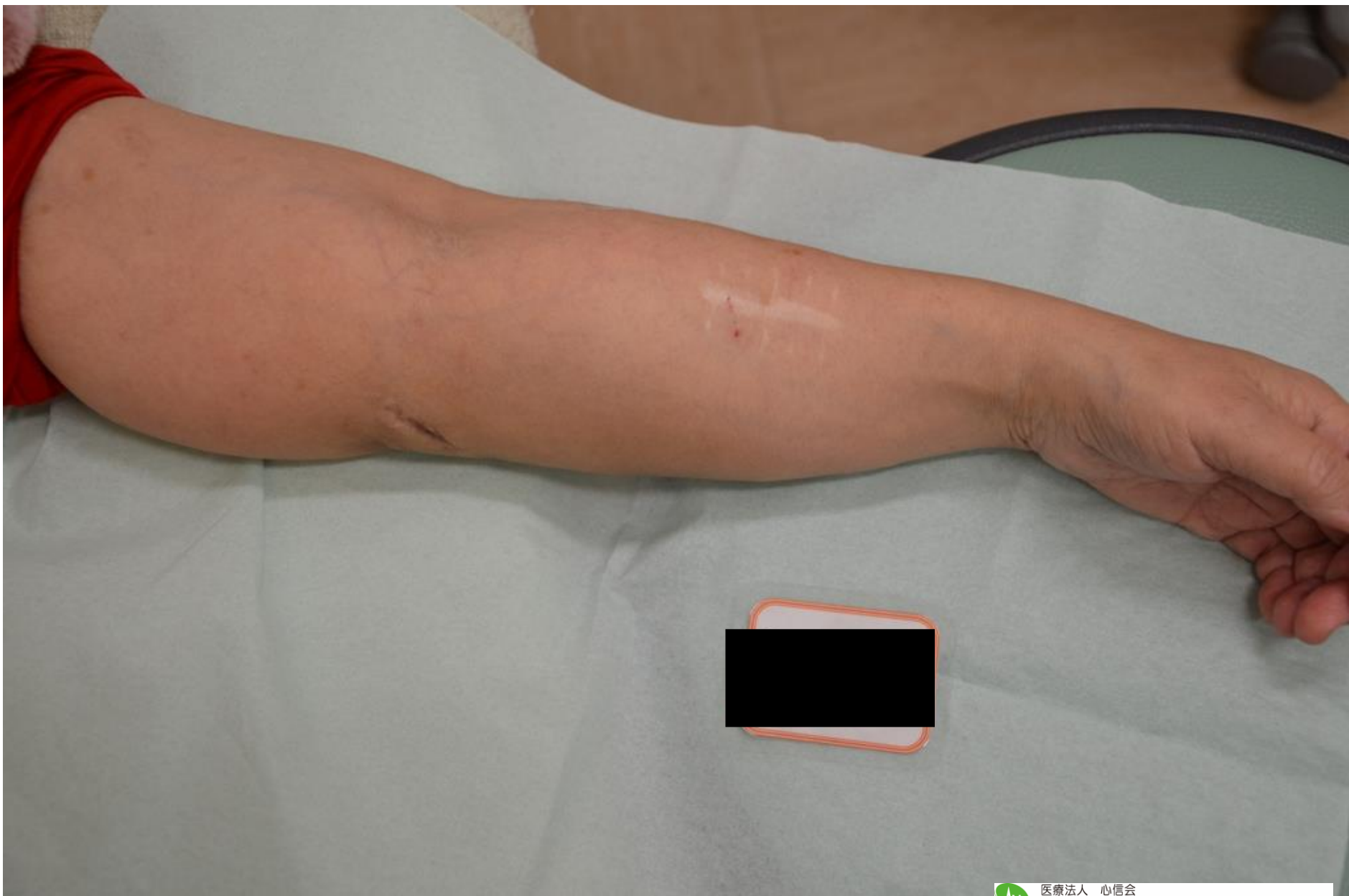内膜肥厚の程度

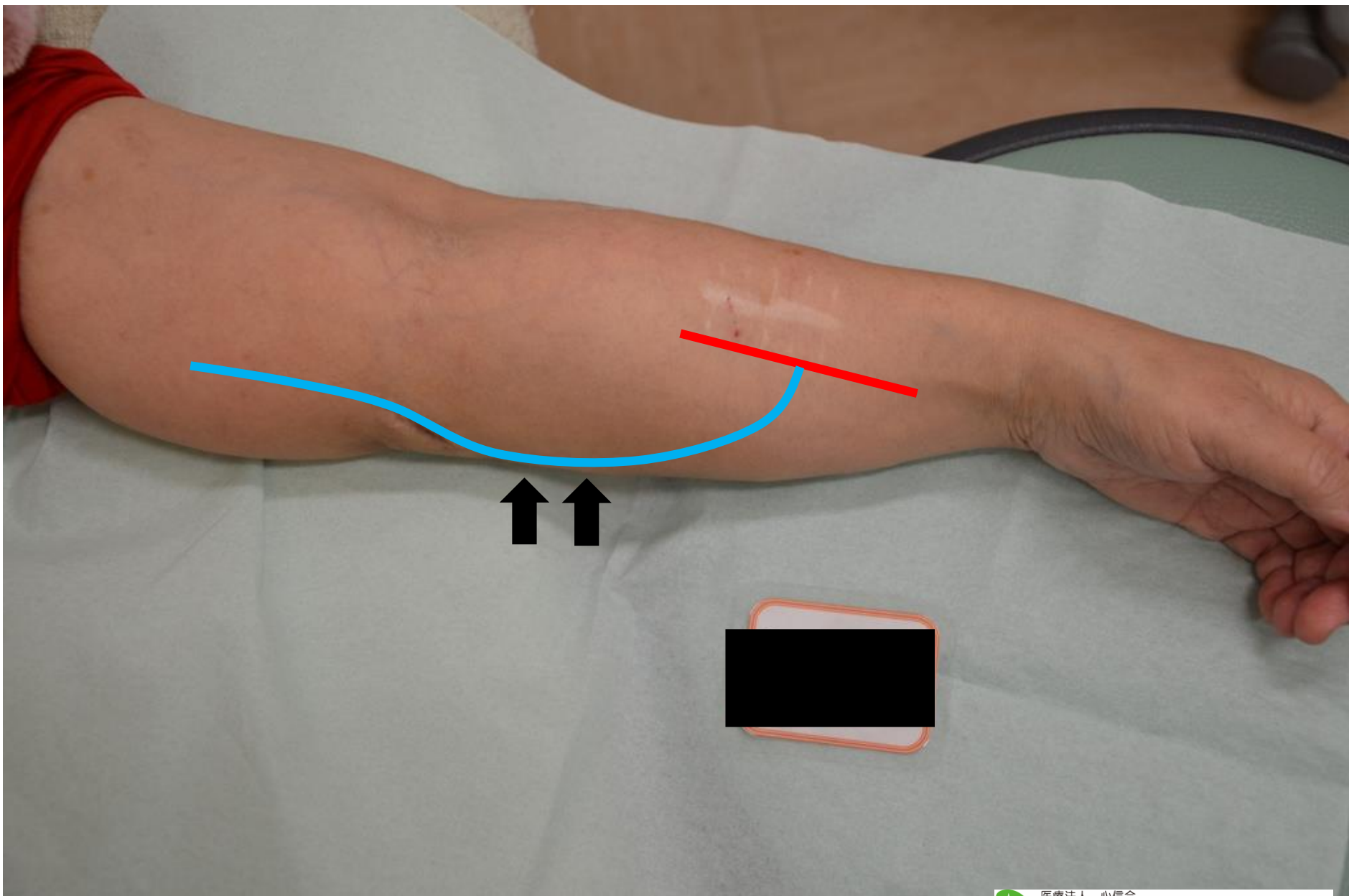


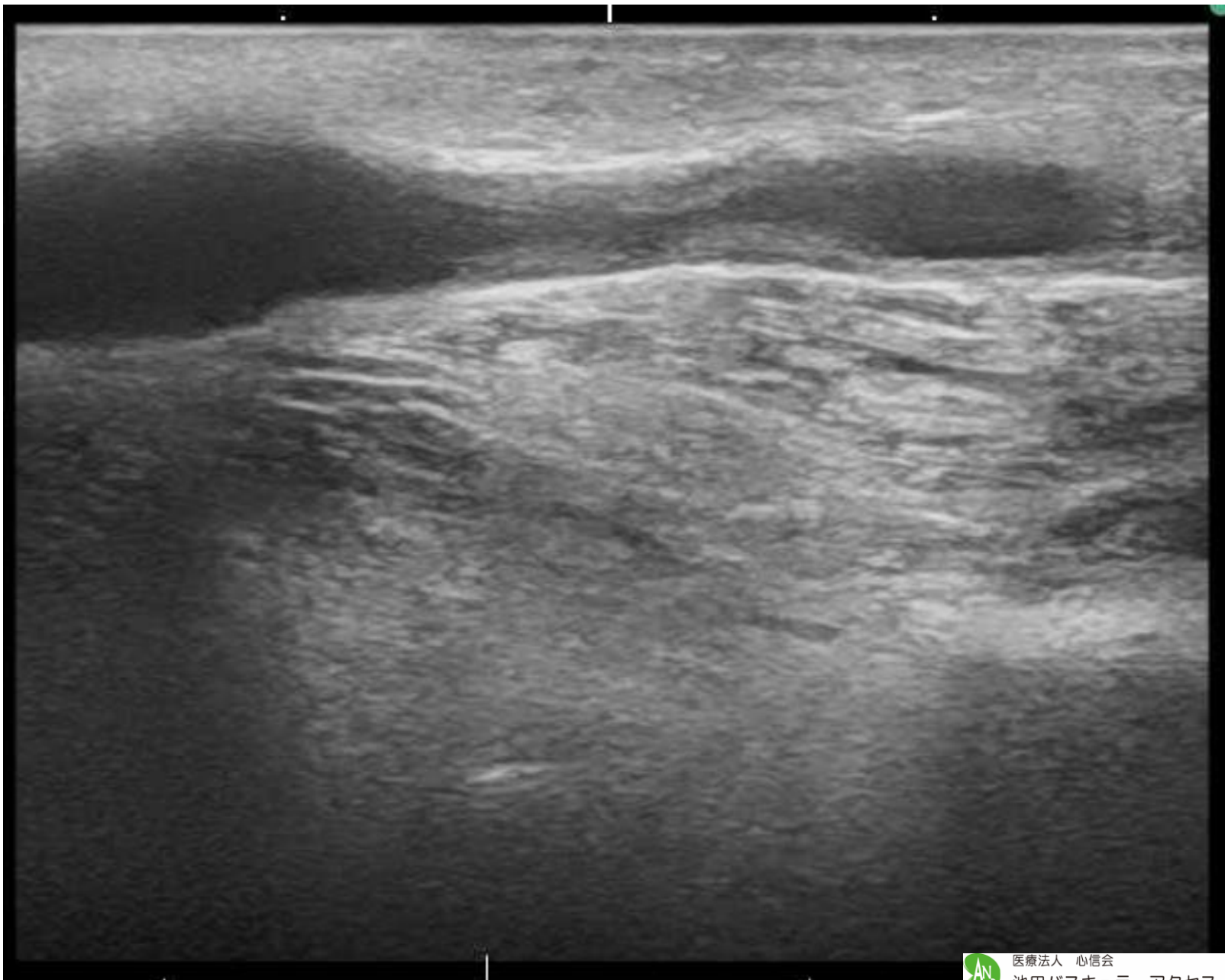医療法人 心信会

池田バスキュラーアクセス・透析・内科

Access/Nephrology/Dialysis



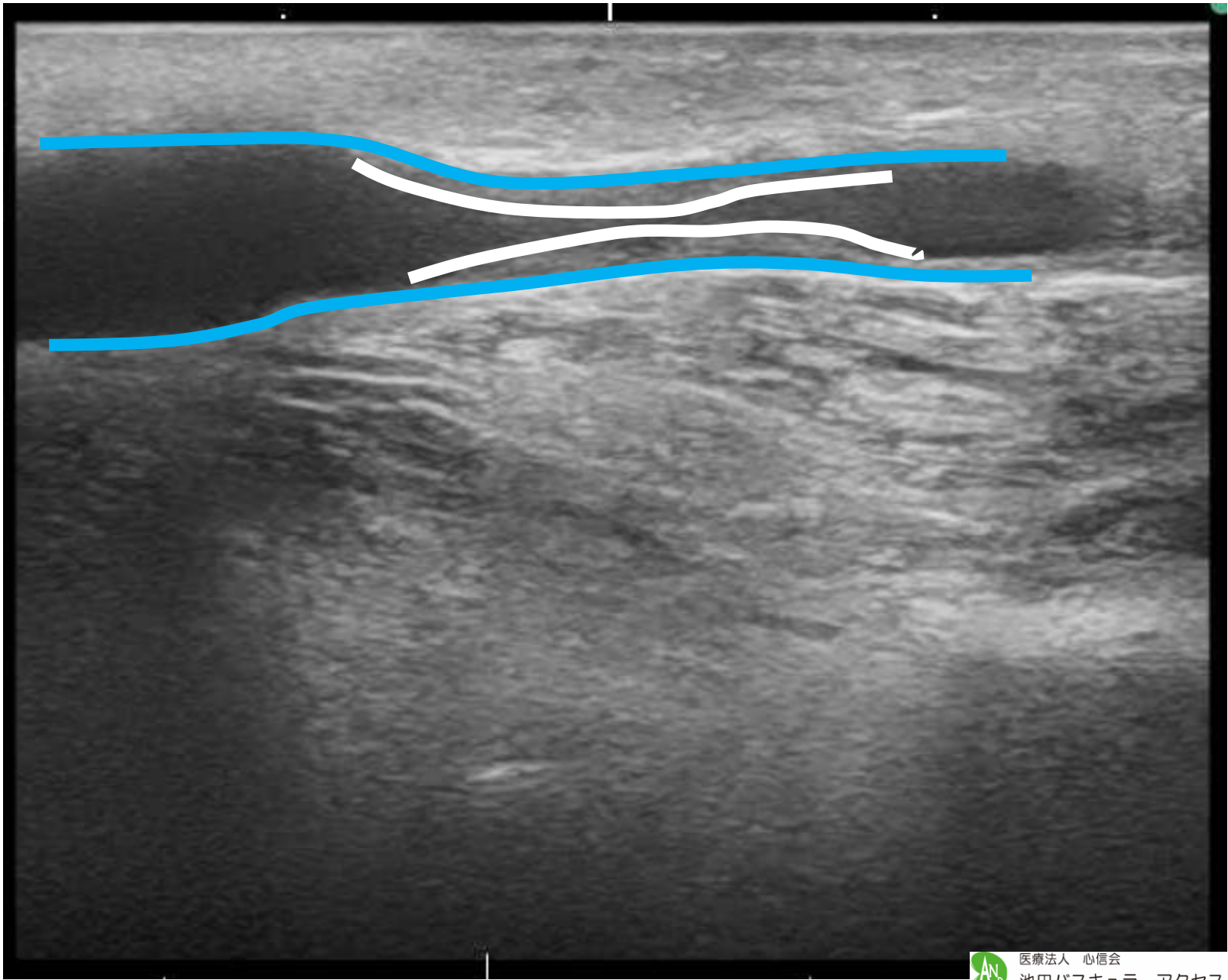




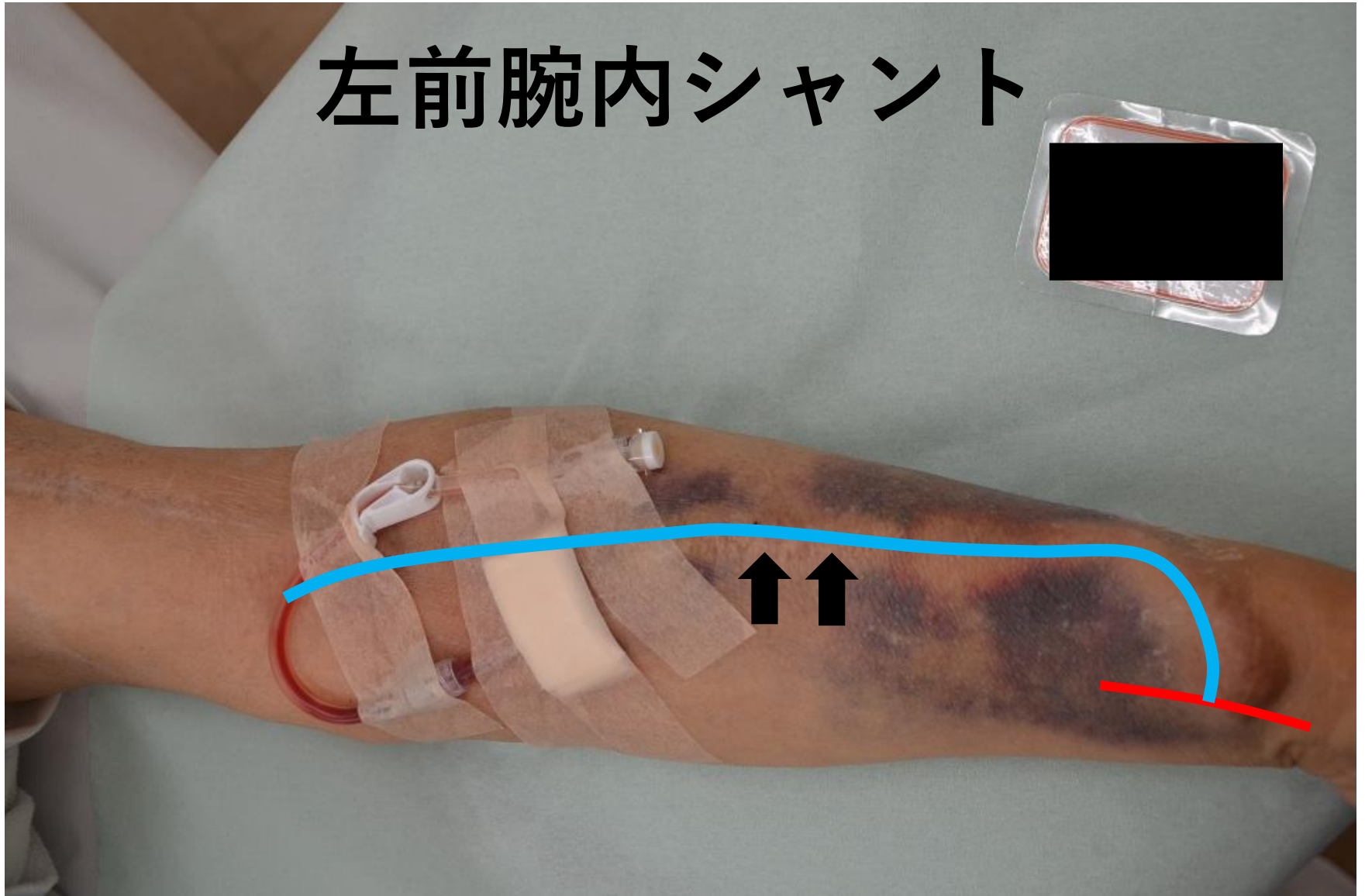
医療法人 心信会

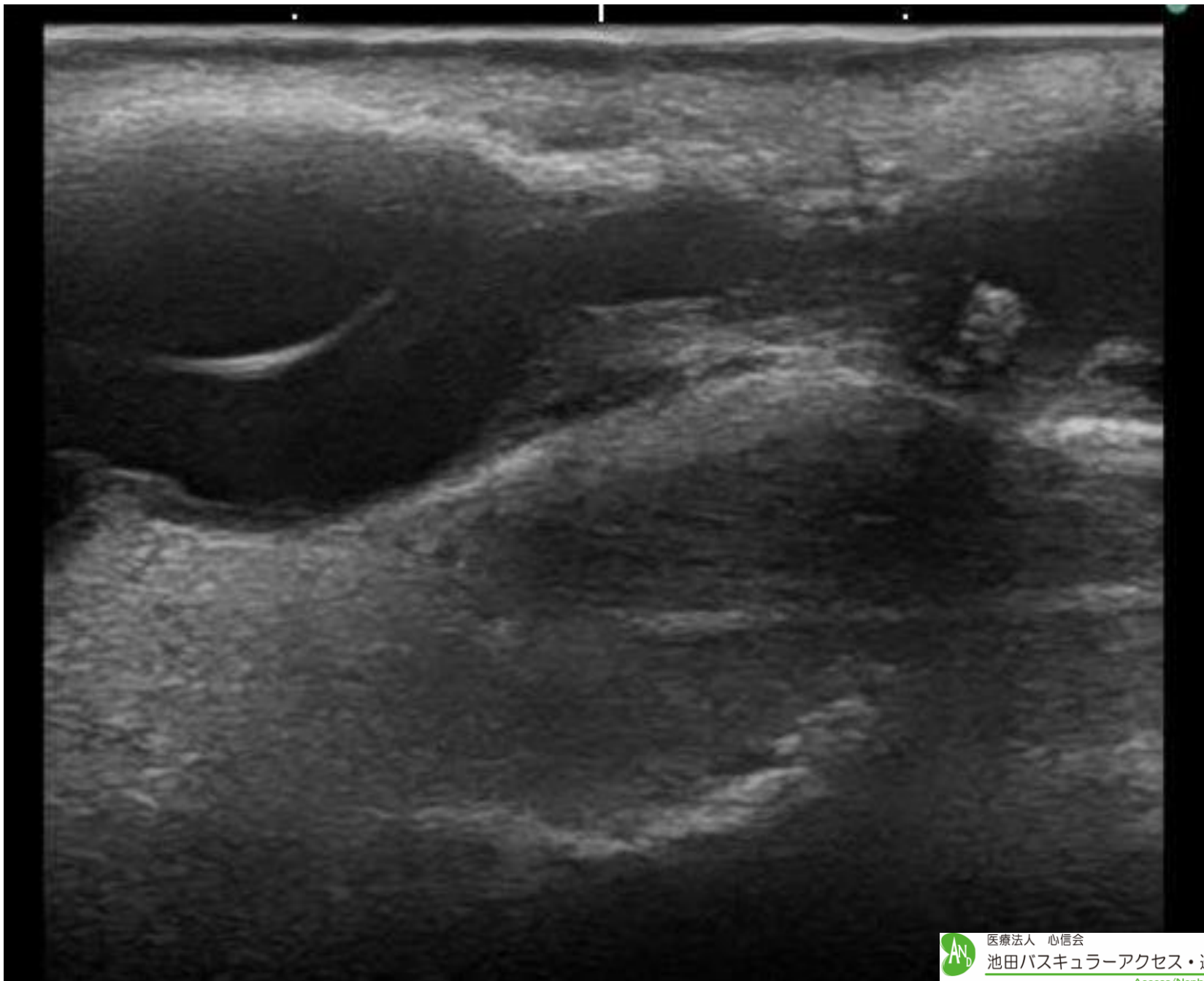池田バスキュラーアクセス・透析・内科

Access/Nephrology/Dialysis



左前腕内シヤント

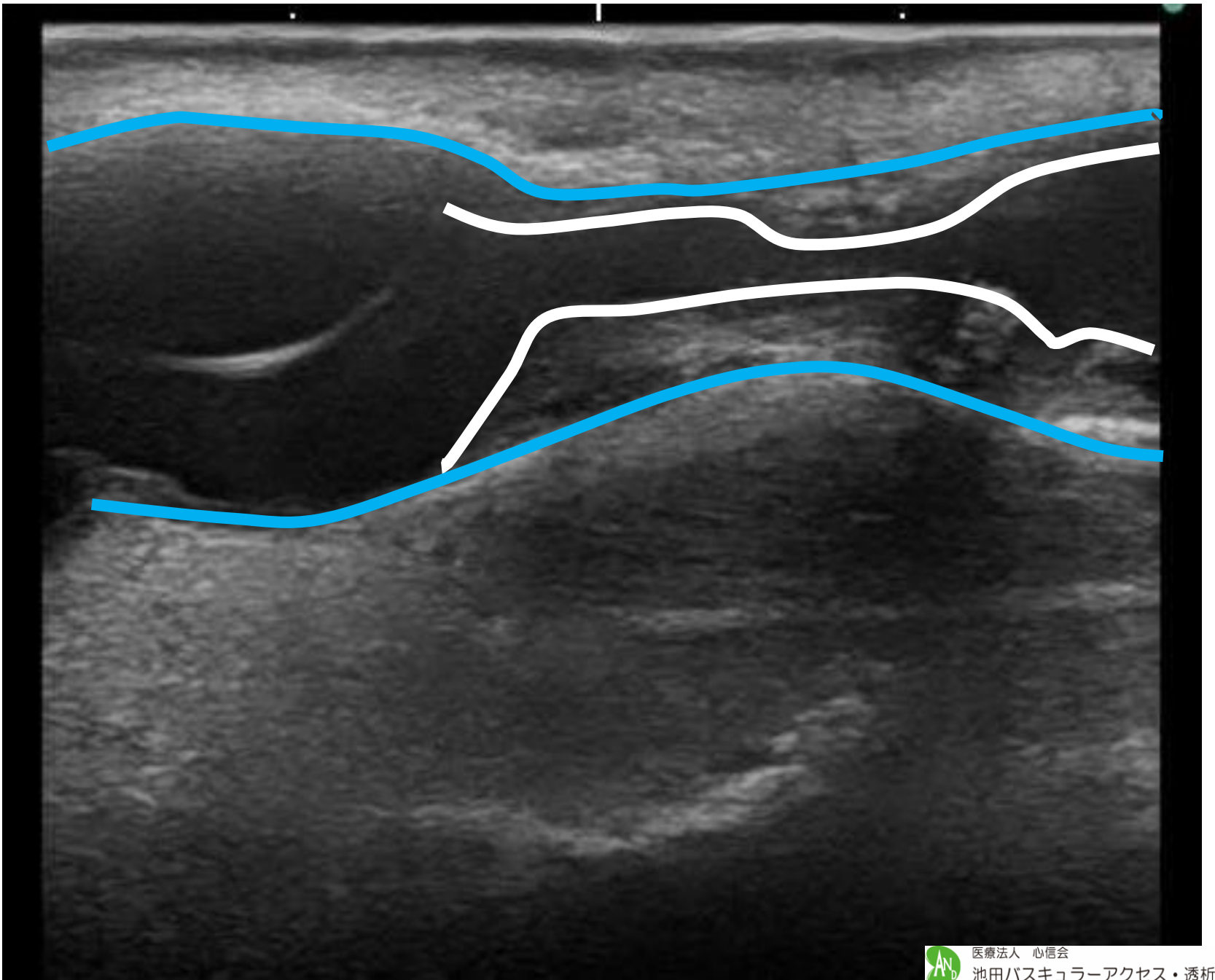




医療法人 心信会

池田バスキュラーアクセス・透析・内科

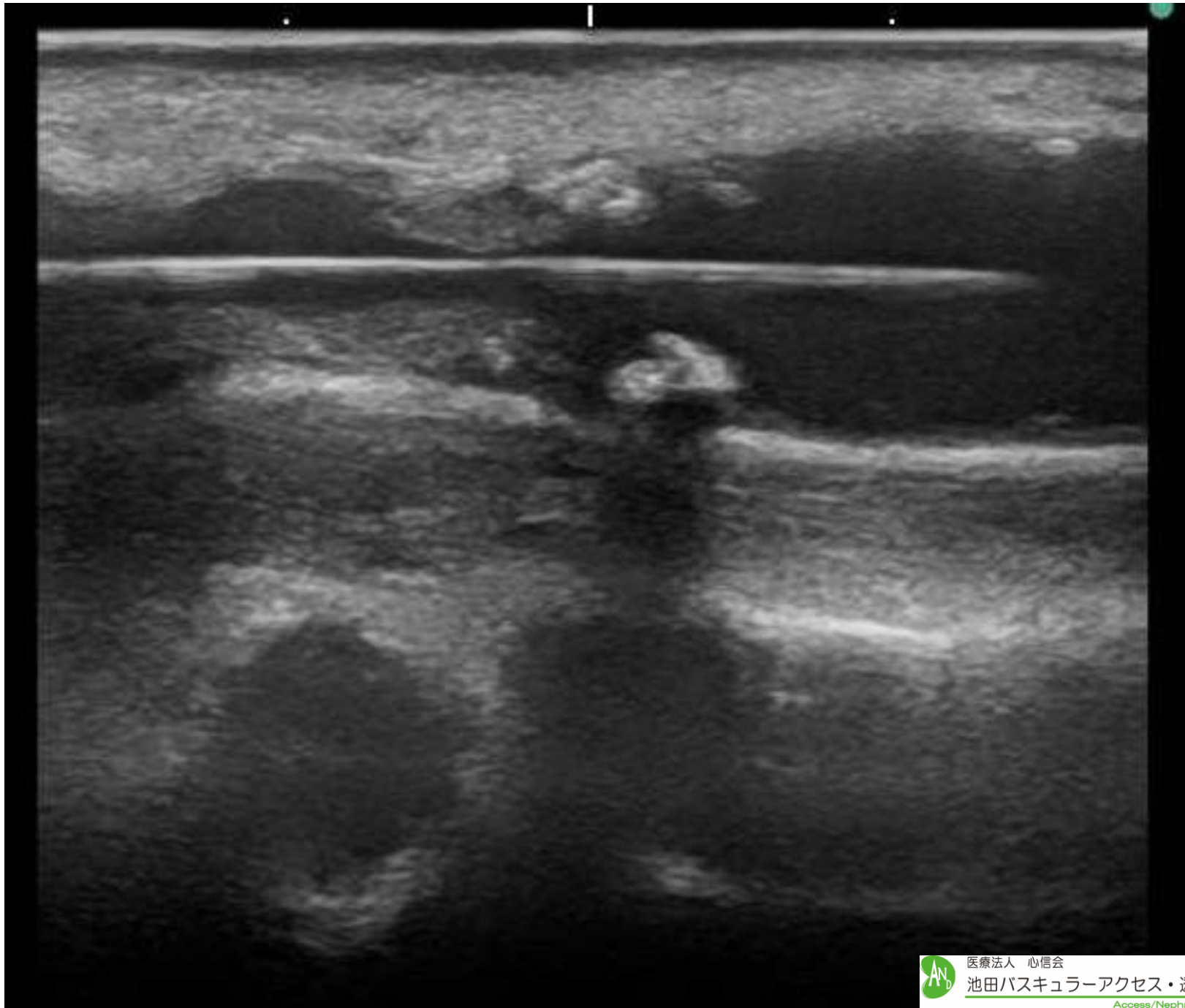
Access/Nephrology/Dialysis

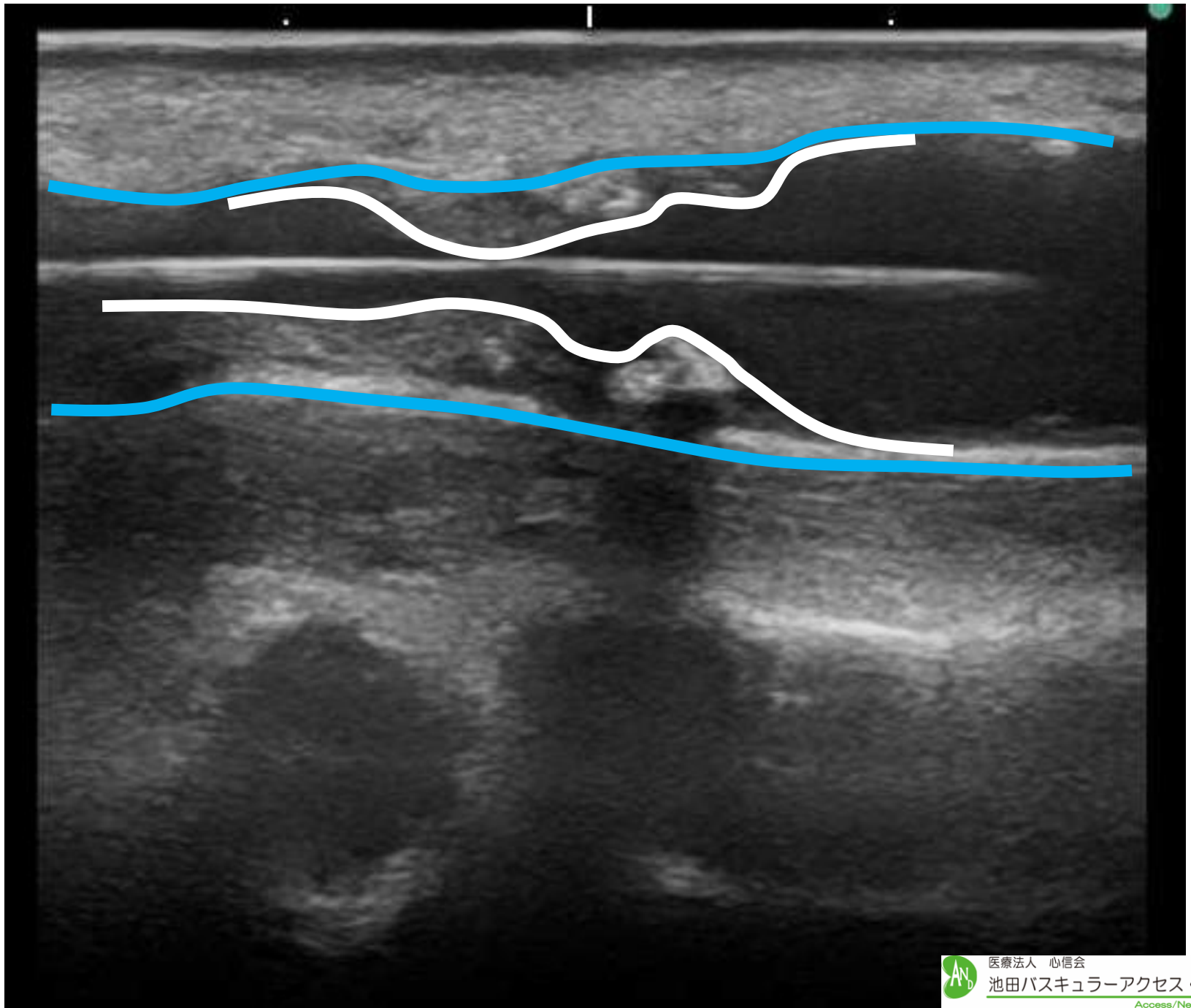


医療法人 心信会

池田バスキュラーアクセス・透析・内科

Access/Nephrology/Dialysis

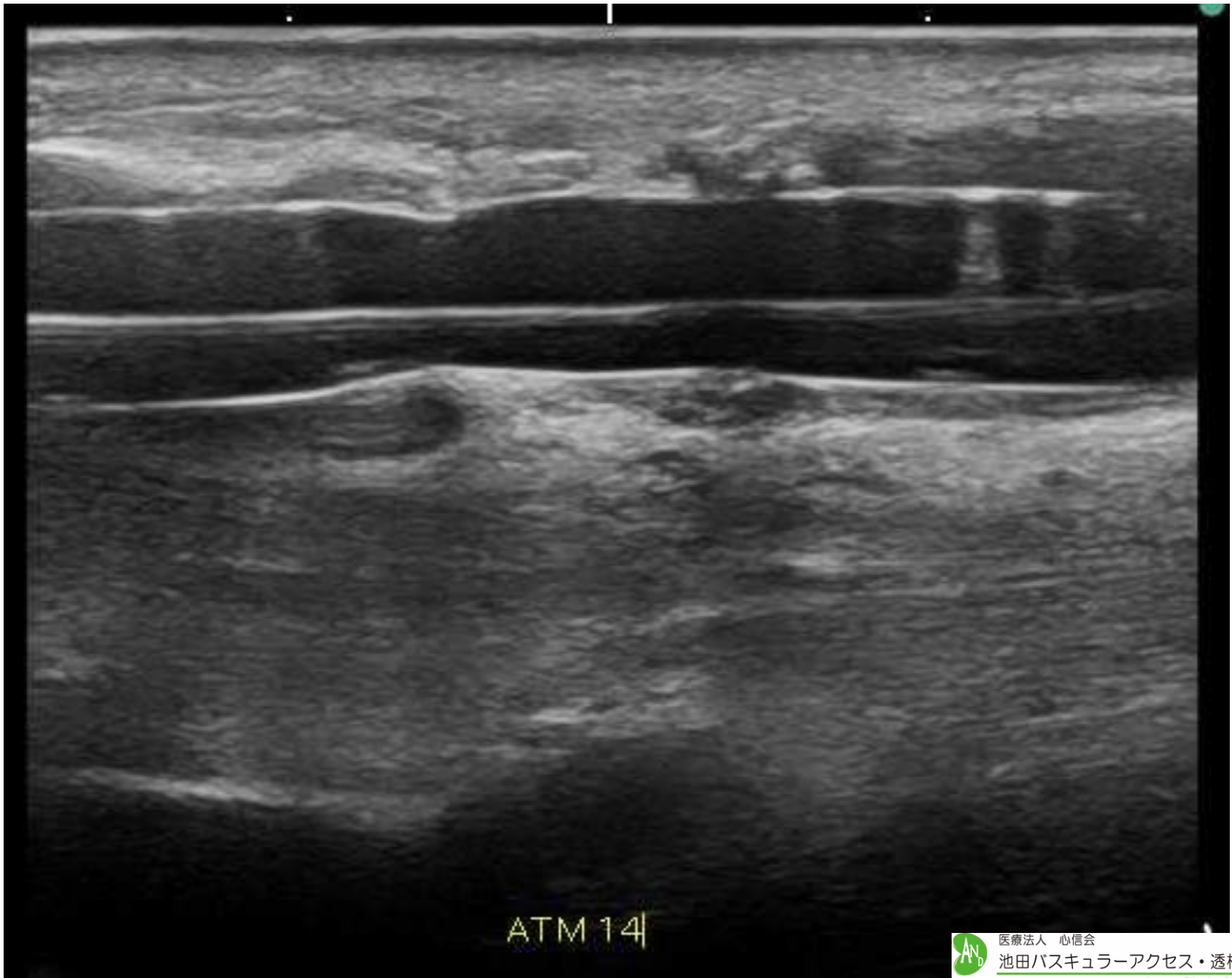




医療法人 心信会

池田バスキュラーアクセス・透析・内科

Access/Nephrology/Dialysis



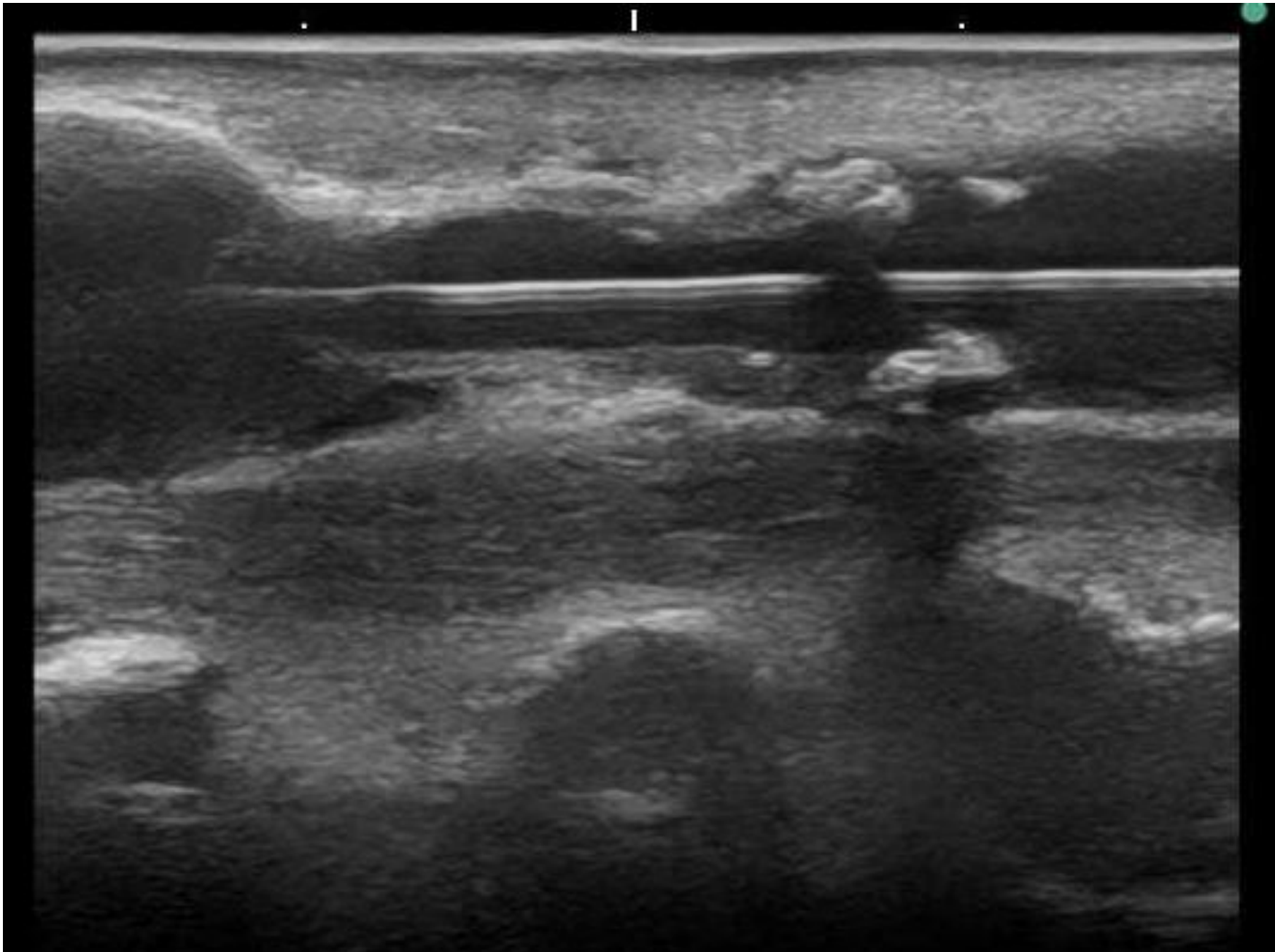
ATM 14



医療法人 心信会

池田バスキュラーアクセス・透析・内科

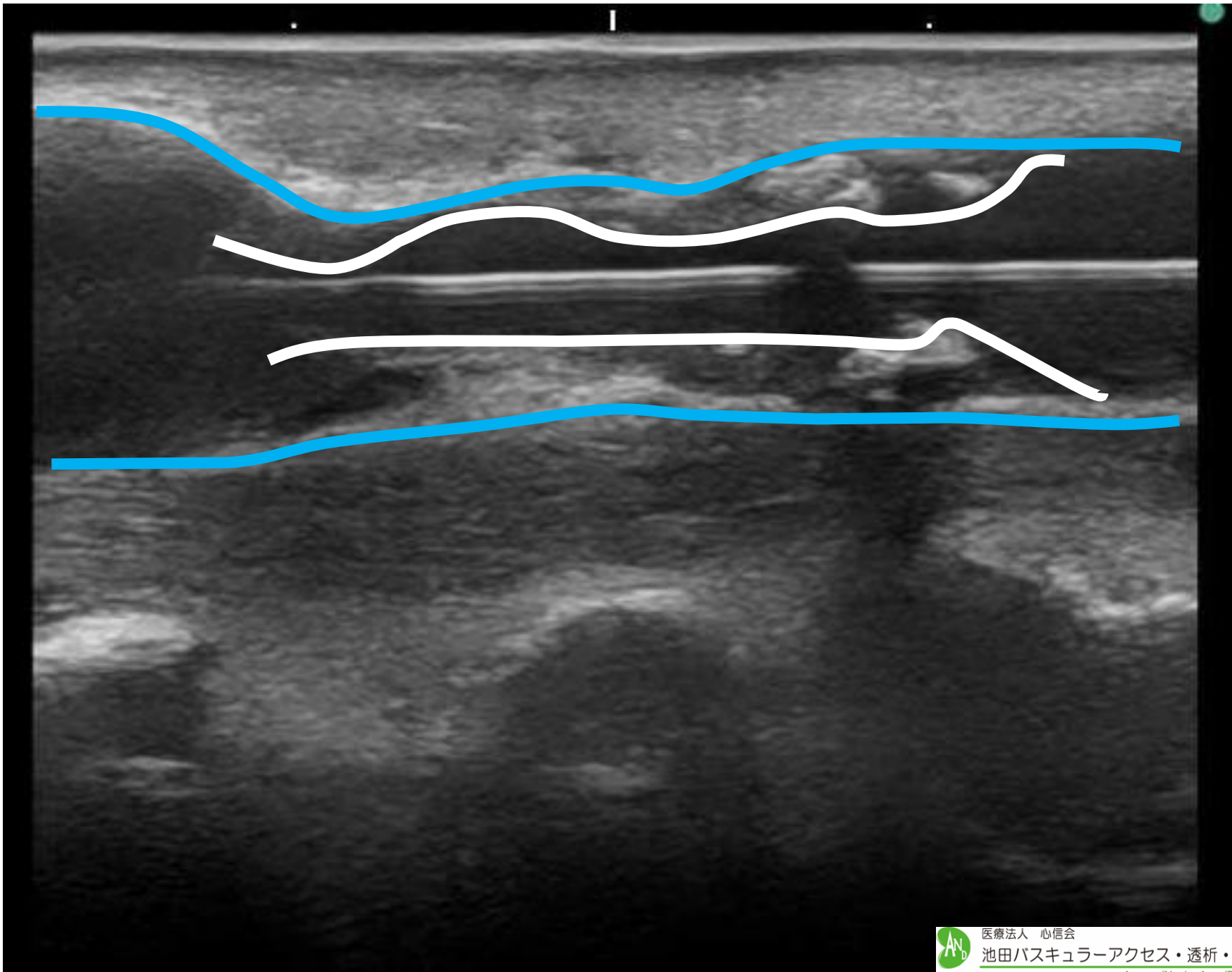
Access/Nephrology/Dialysis



医療法人 心信会

池田バスキュラーアクセス・透析・内科

Access/Nephrology/Dialysis



閉塞症例

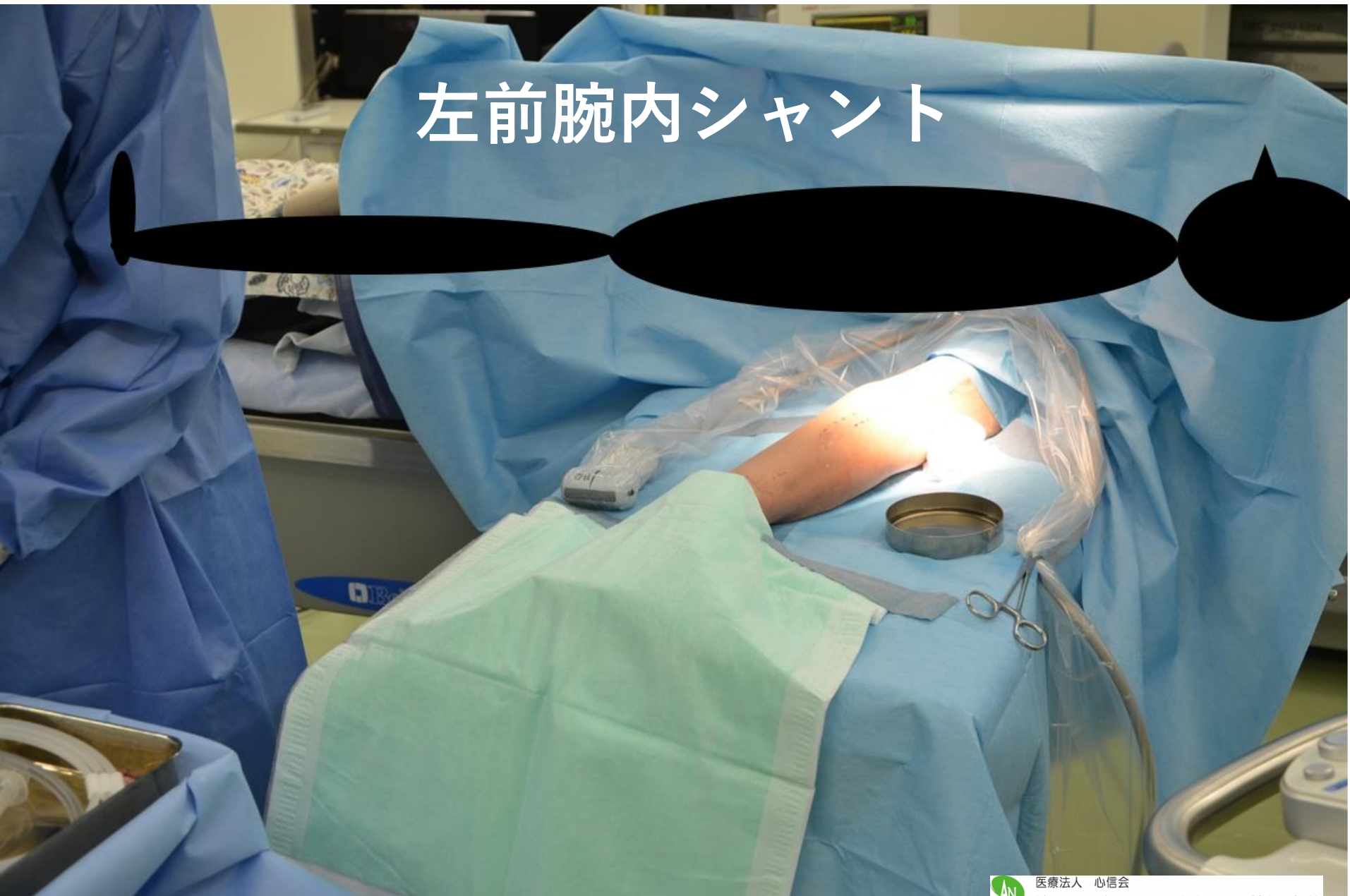

医療法人 心信会

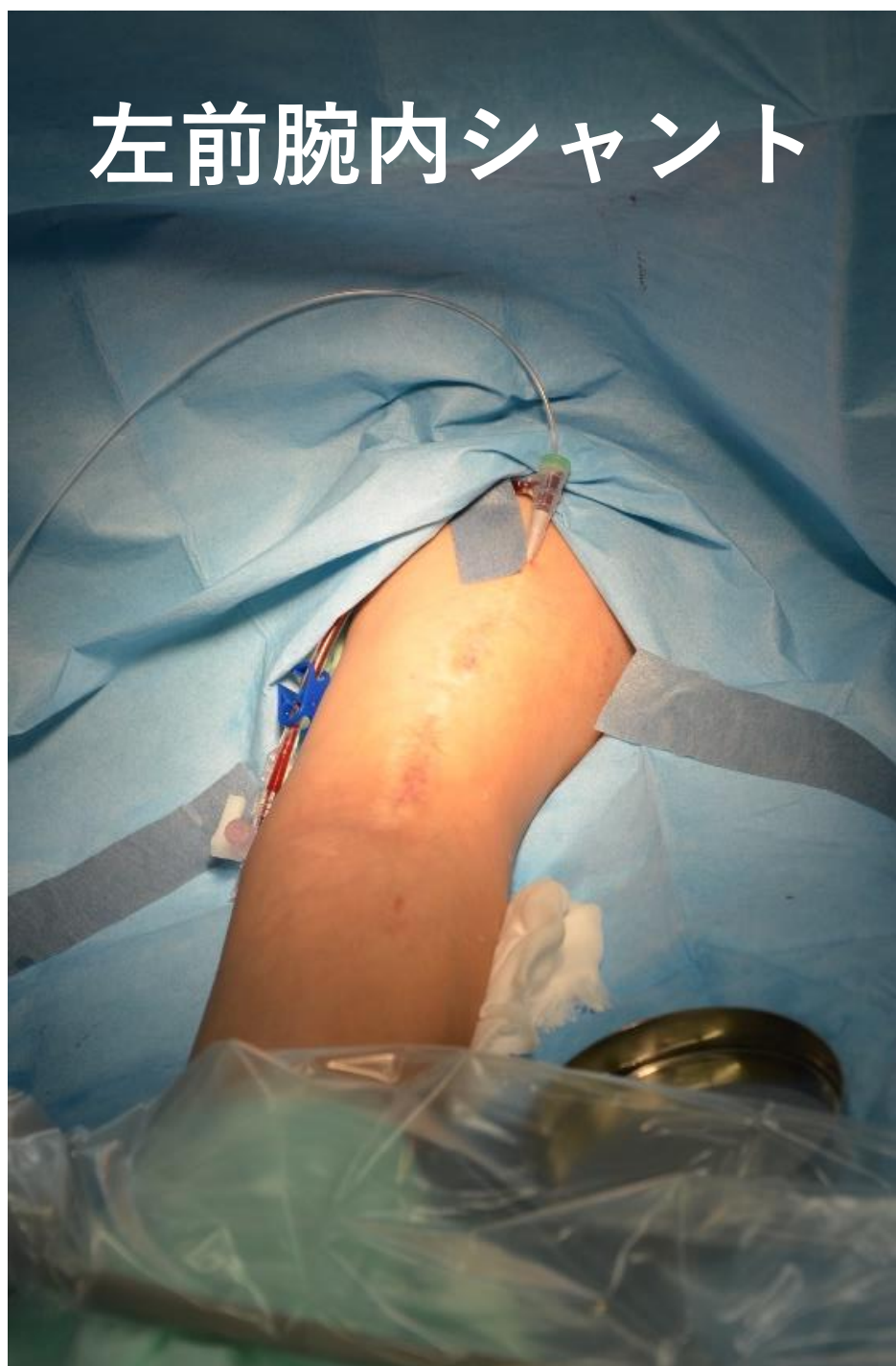池田バスキュラーアクセス・透析・内科

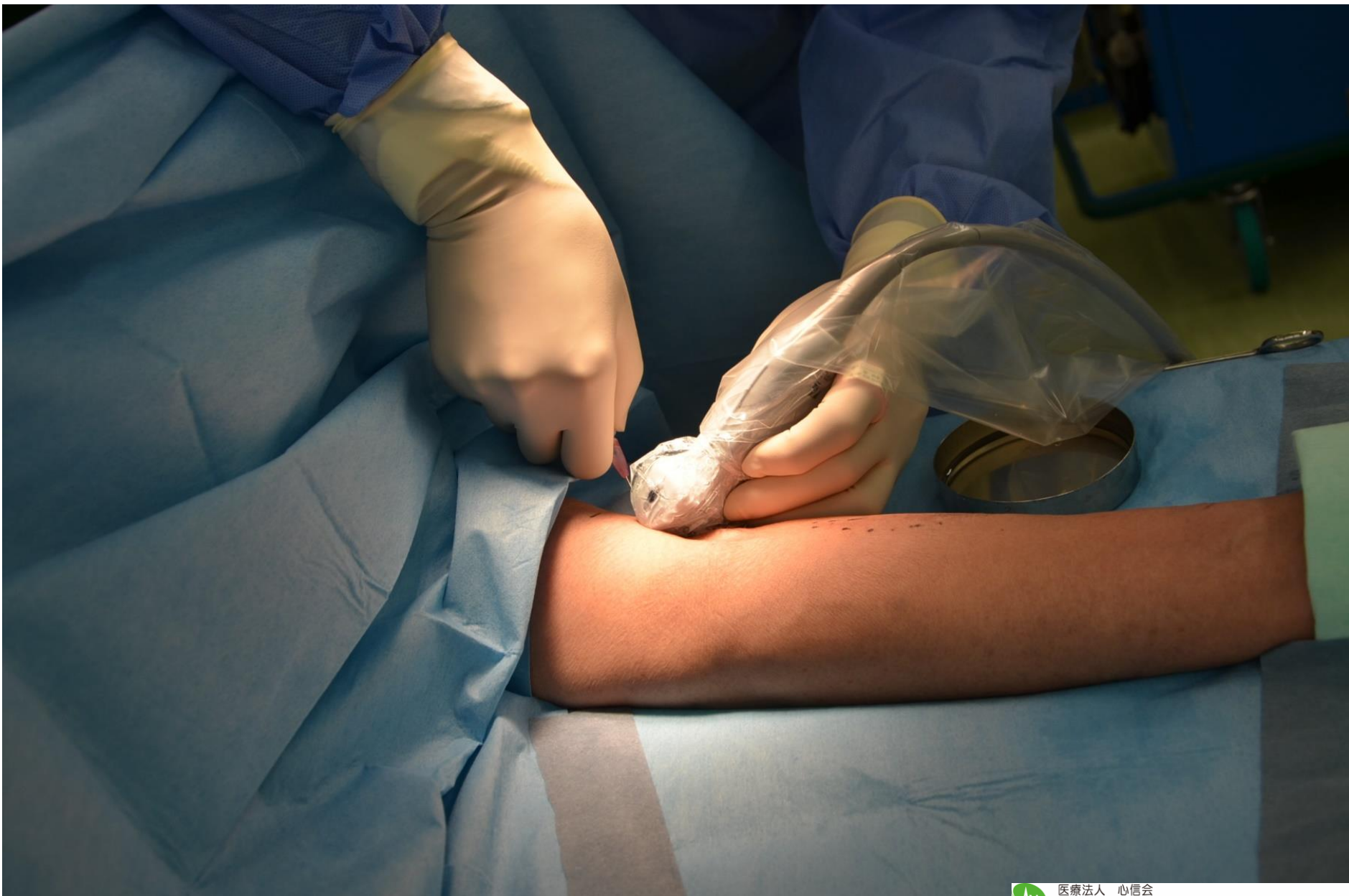Access/Nephrology/Dialysis

左前腕内シヤント



左前腕内シャント

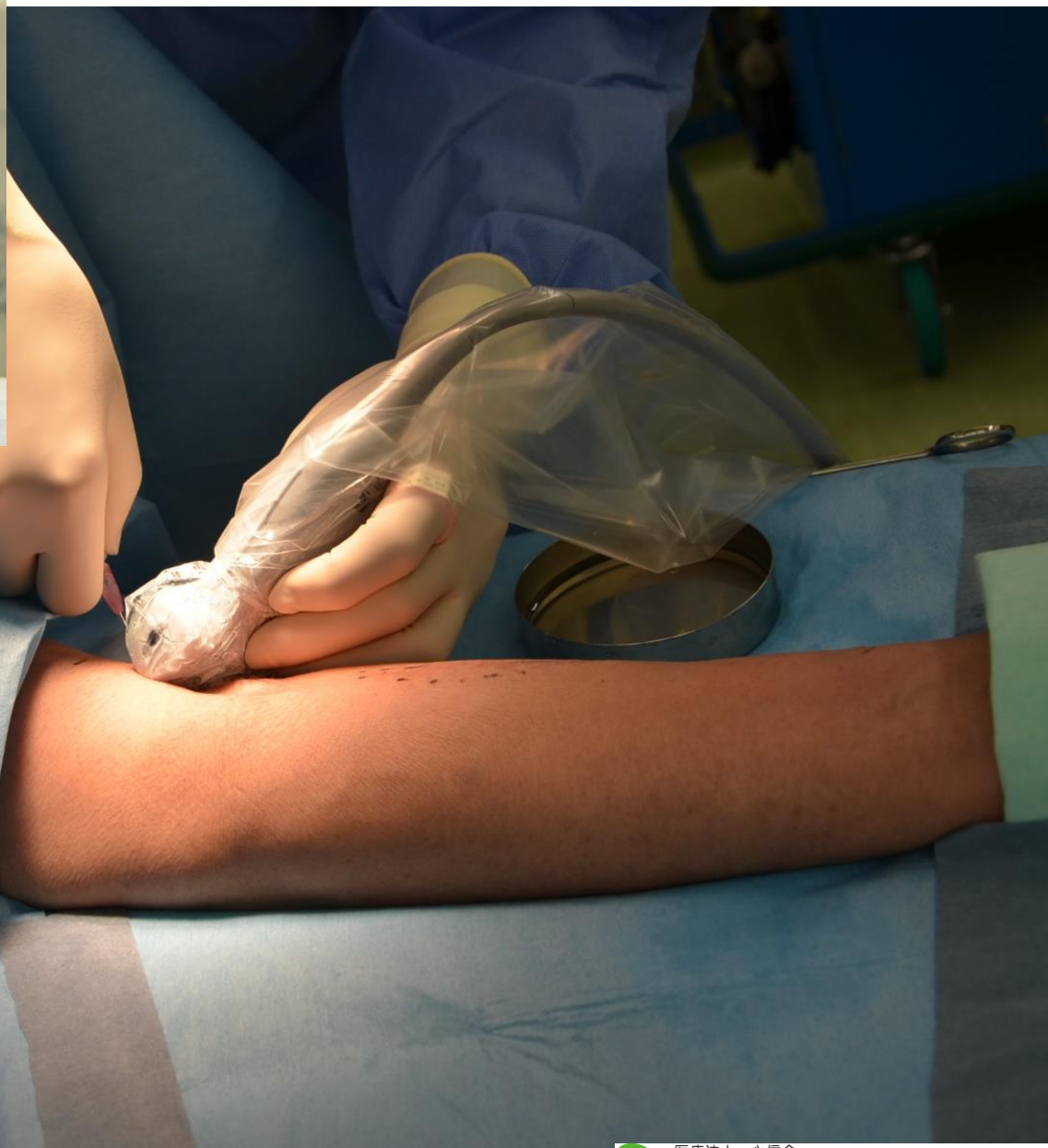
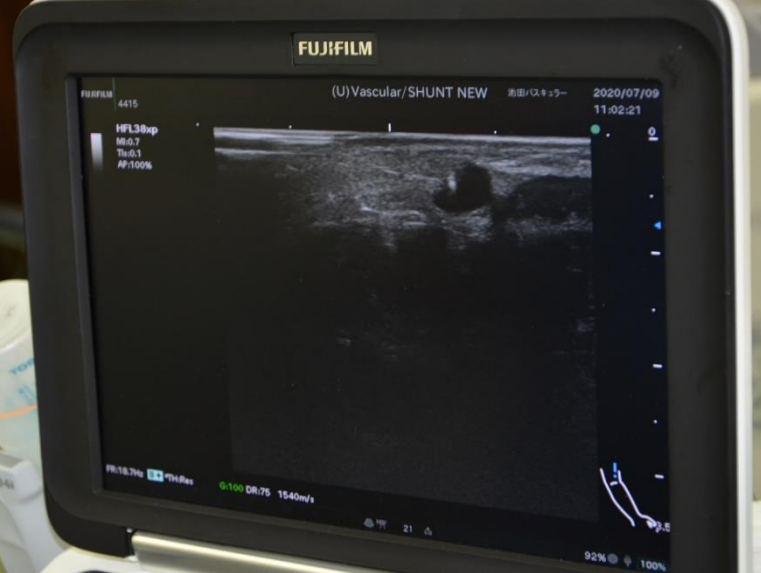


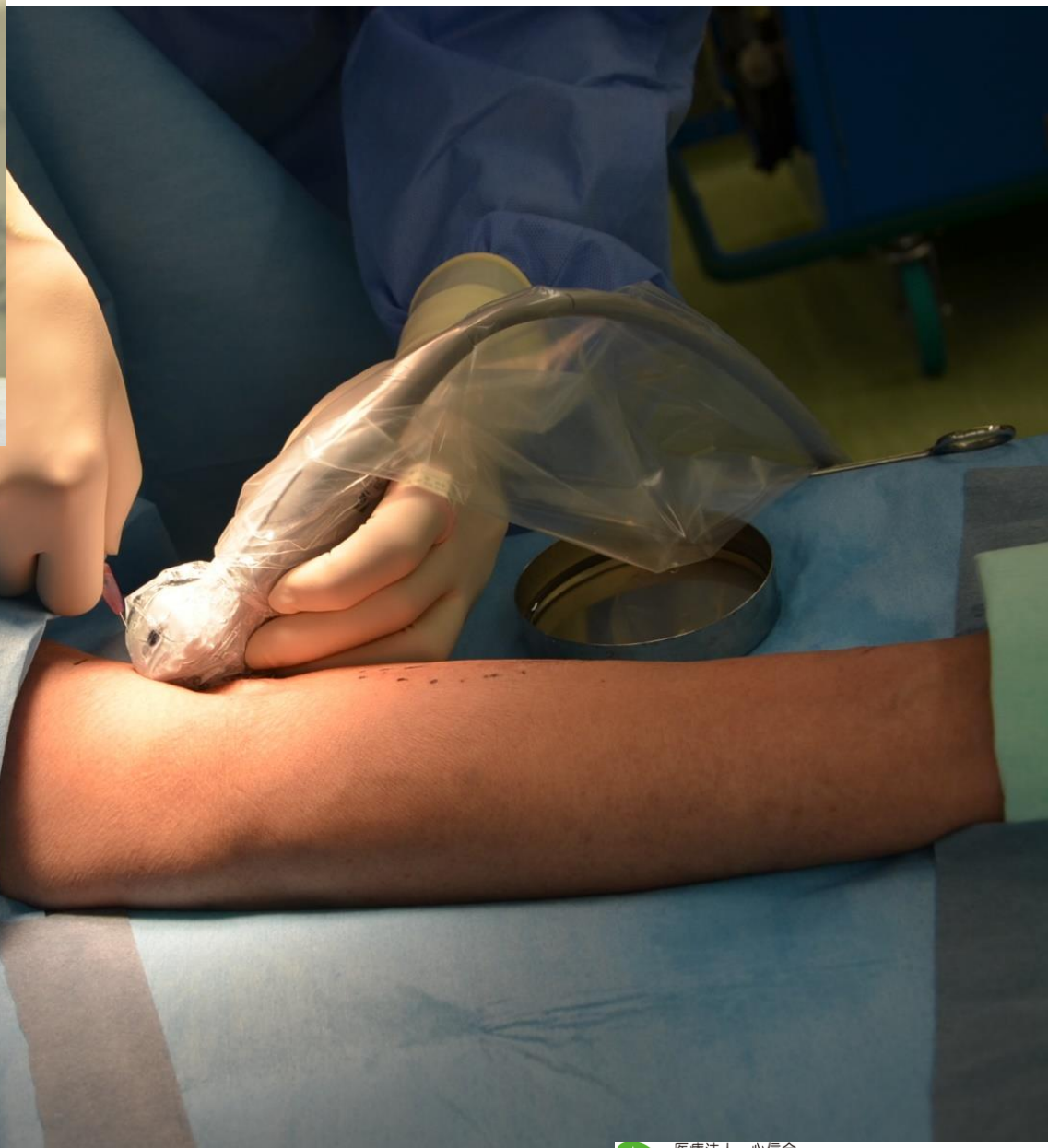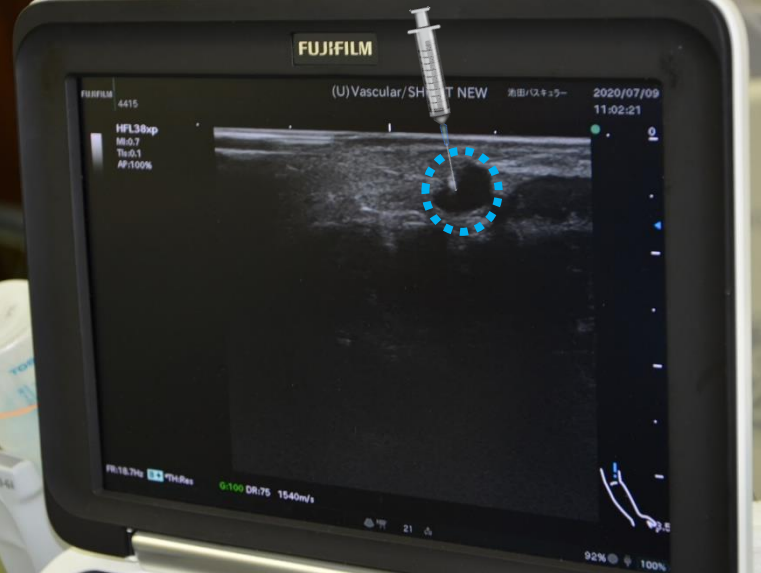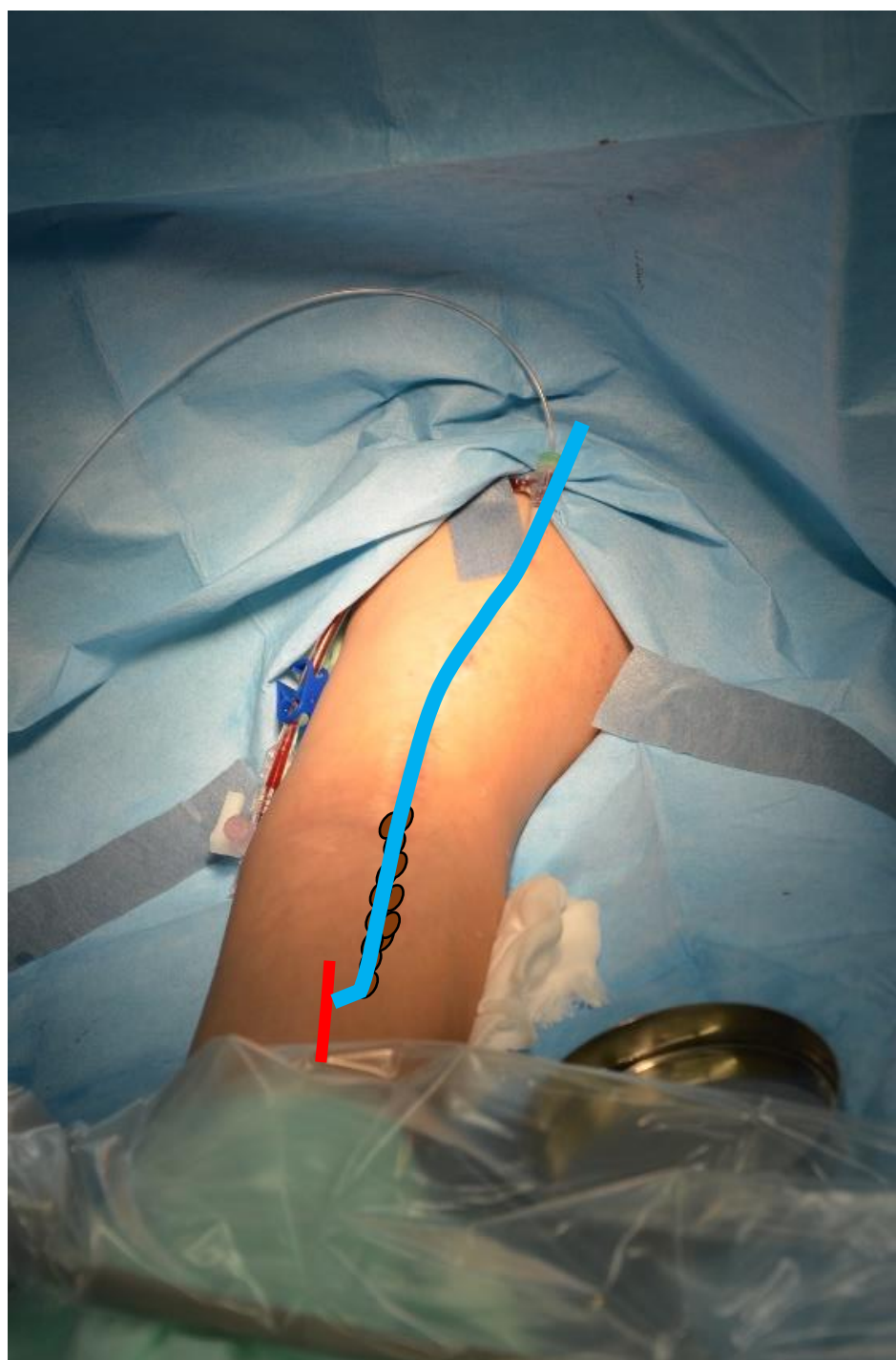
医療法人 心信会

池田バスキュラーアクセス・透析・内科

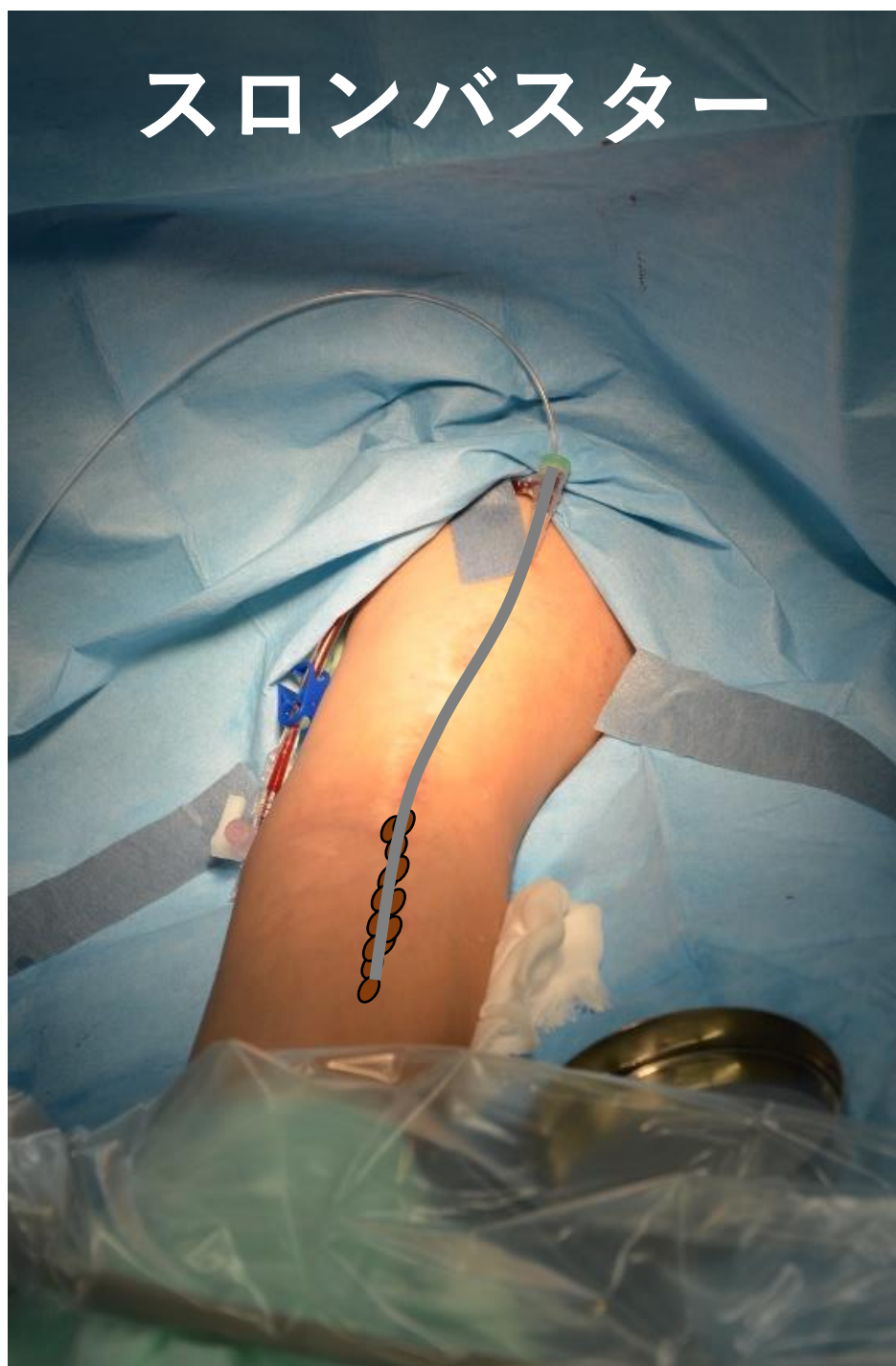Access/Nephrology/Dialysis







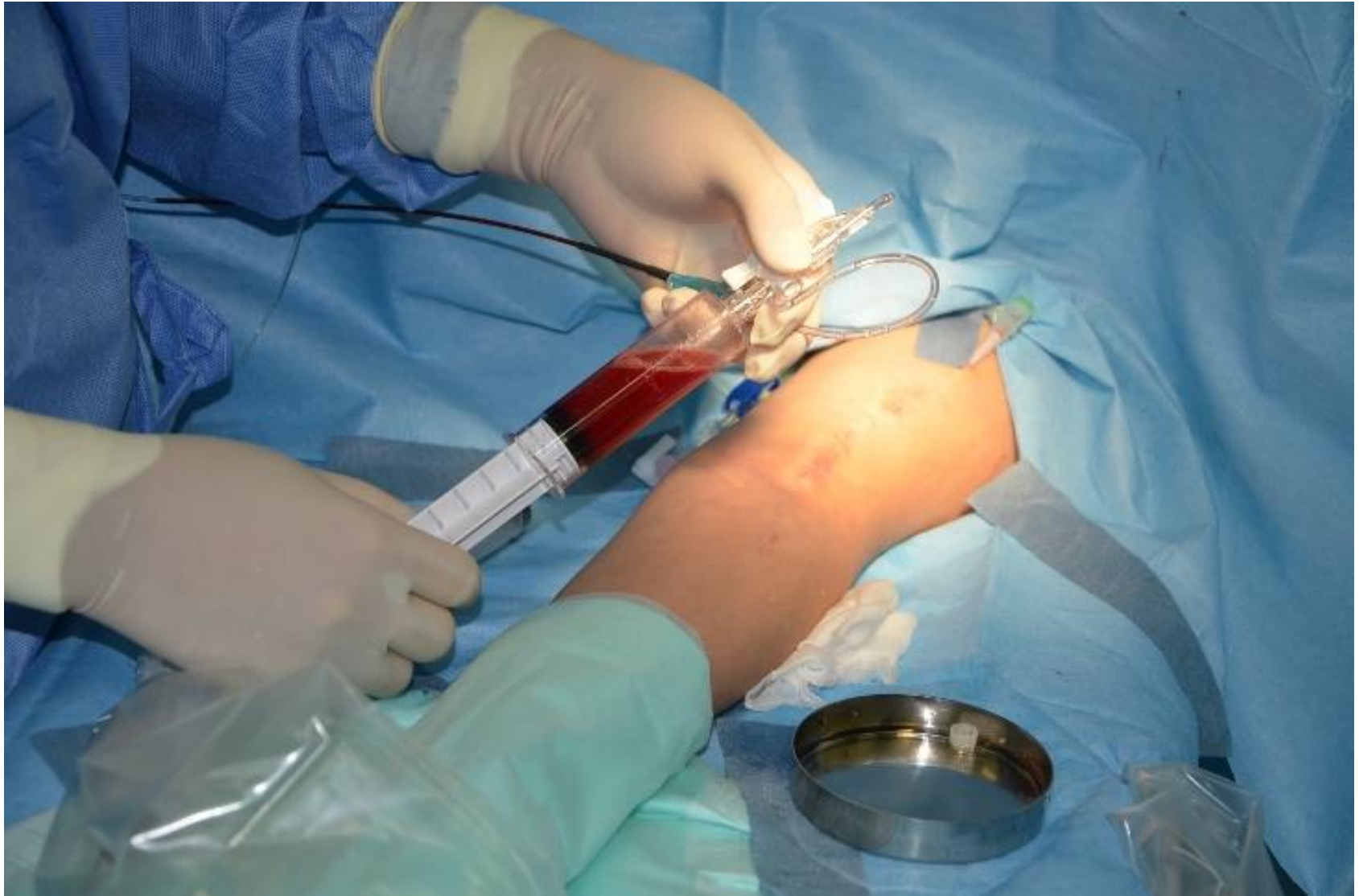スロンバスター

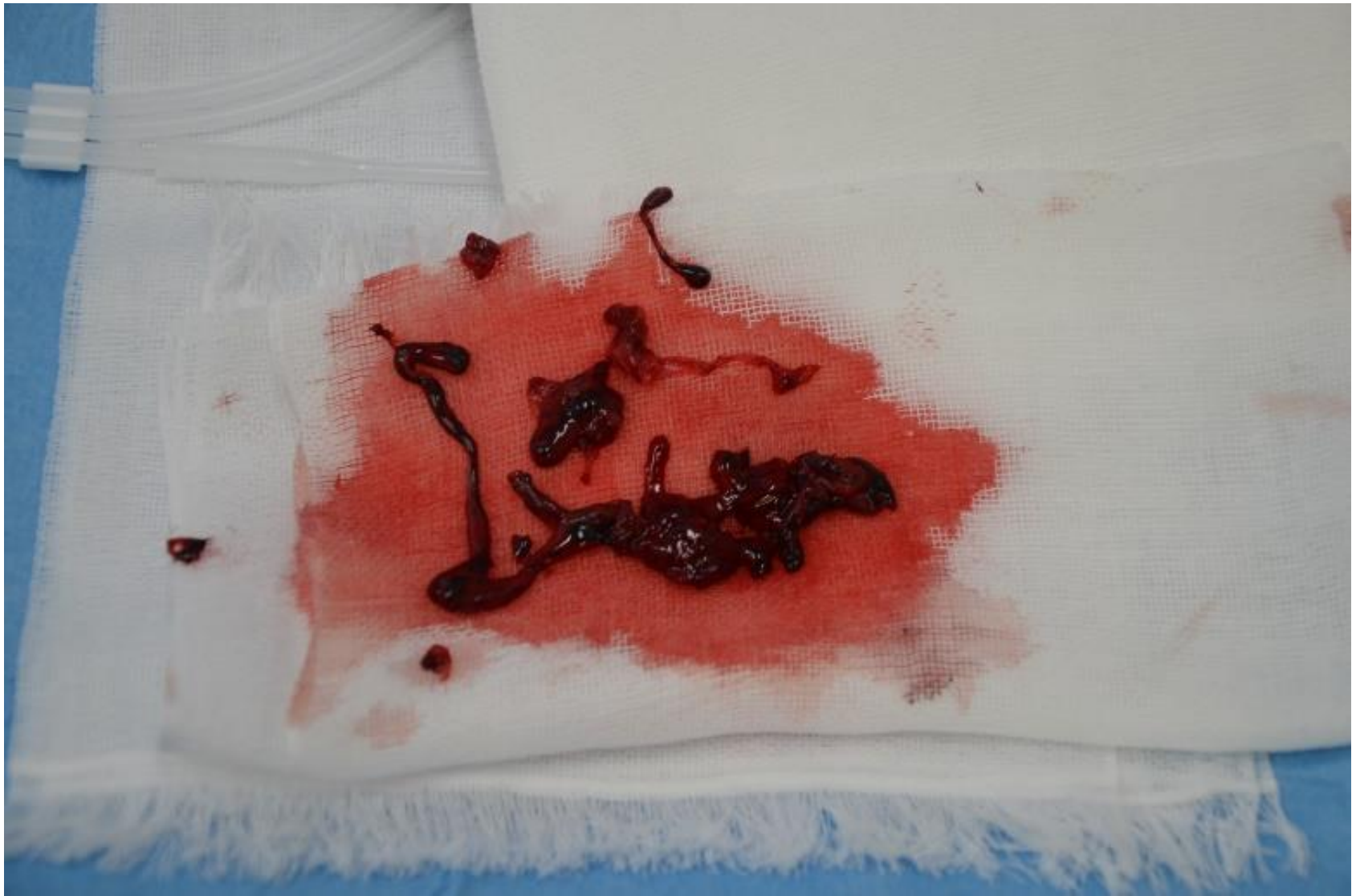


医療法人 心信会

池田バスキュラーアクセス・透析・内科

Access/Nephrology/Dialysis








医療法人 心信会

池田バスキュラーアクセス・透析・内科

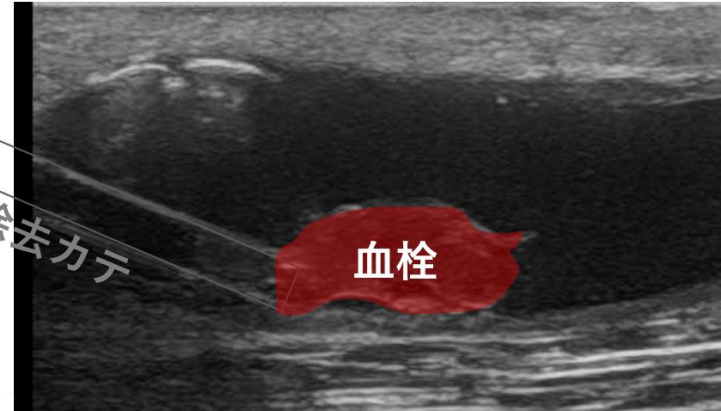
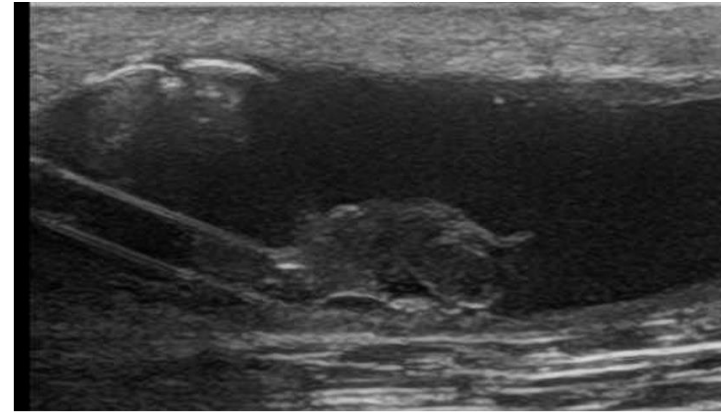

Access/Nephrology/Dialysis



医療法人 心信会

池田バスキュラーアクセス・透析・内科

Access/Nephrology/Dialysis



血栓除去カテ

石灰化病変

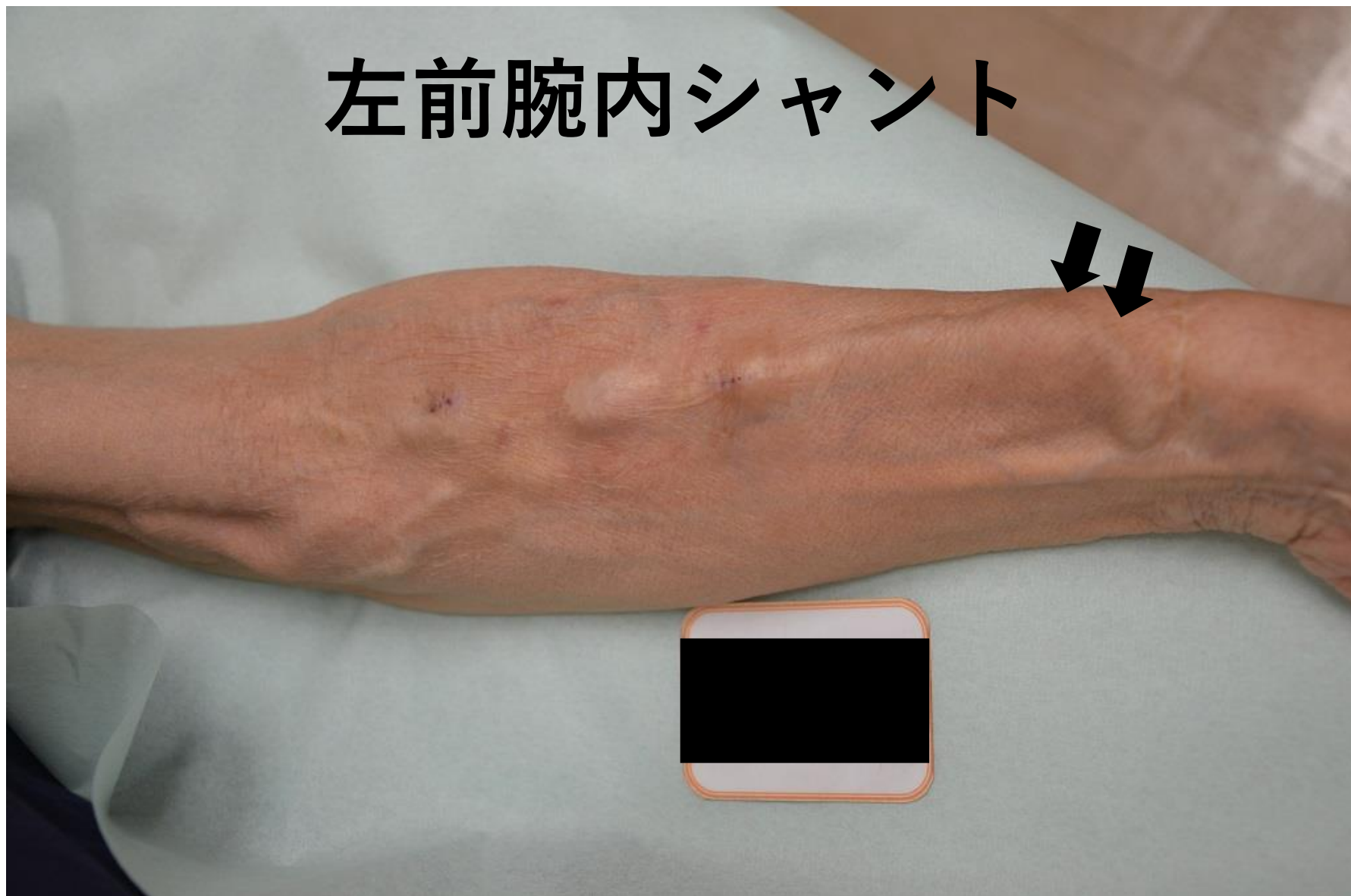


医療法人 心信会

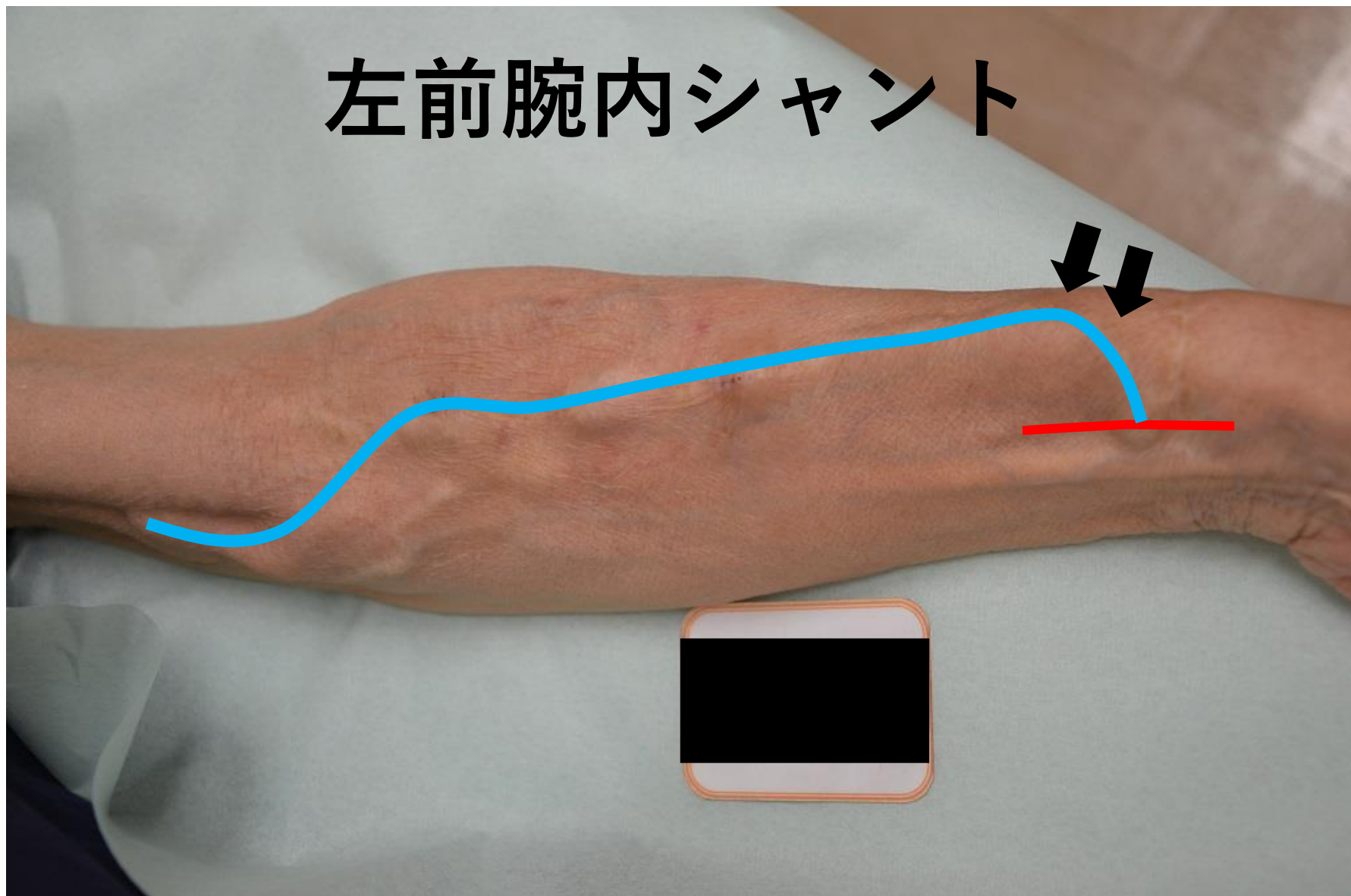
池田バスキュラーアクセス・透析・内科

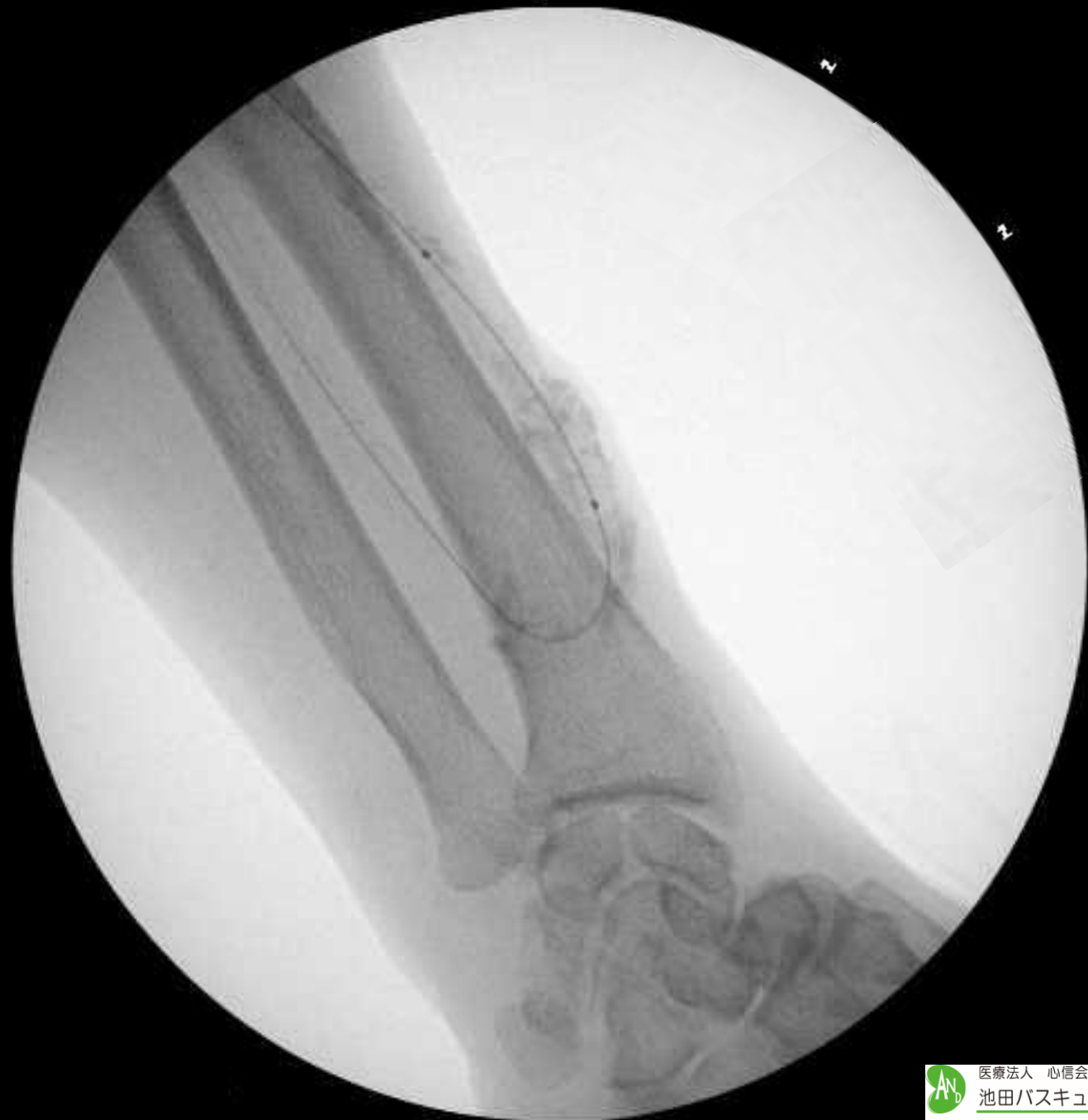Access/Nephrology/Dialysis

左前腕内シヤント



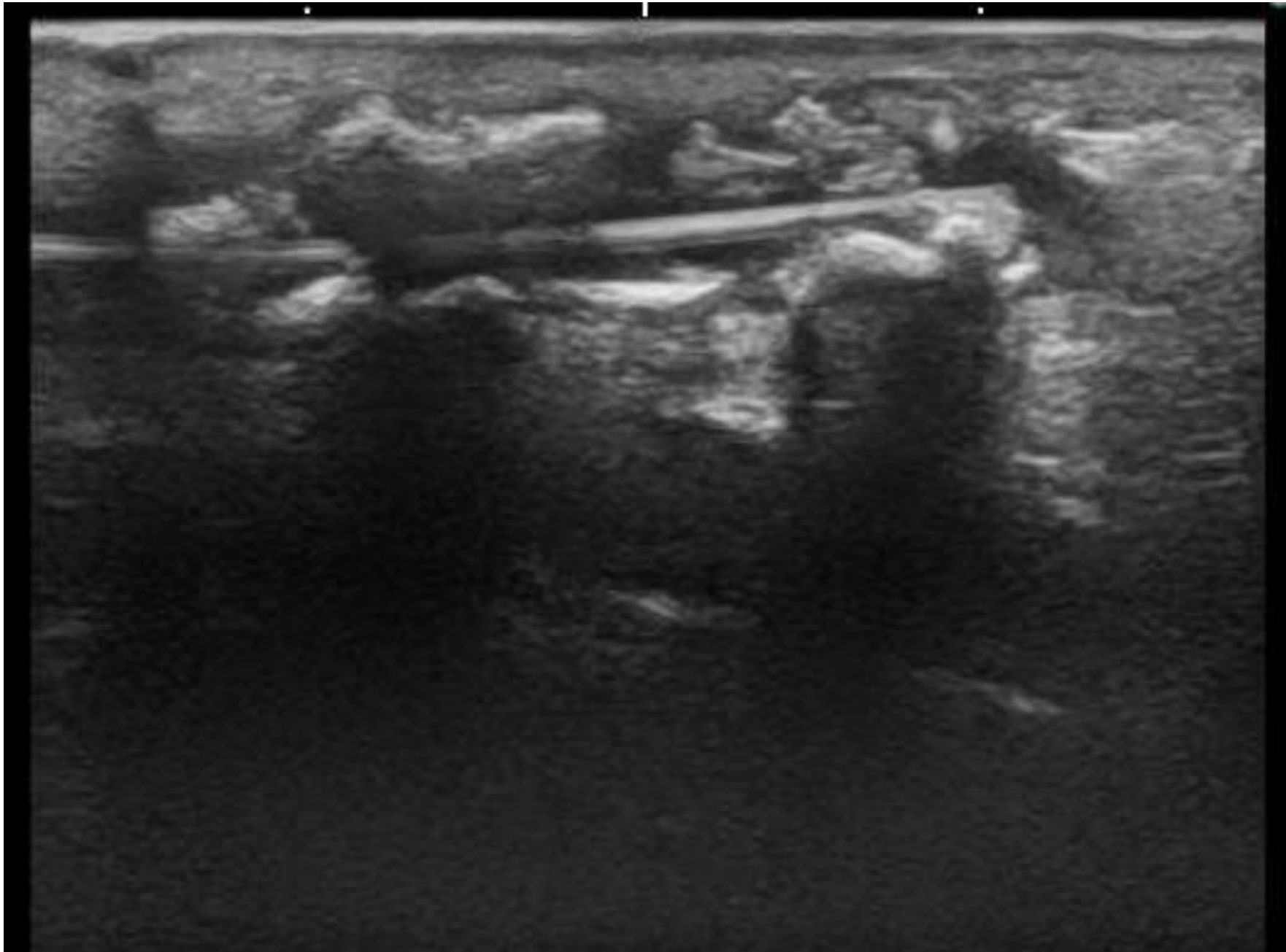
左前腕内シヤント





B

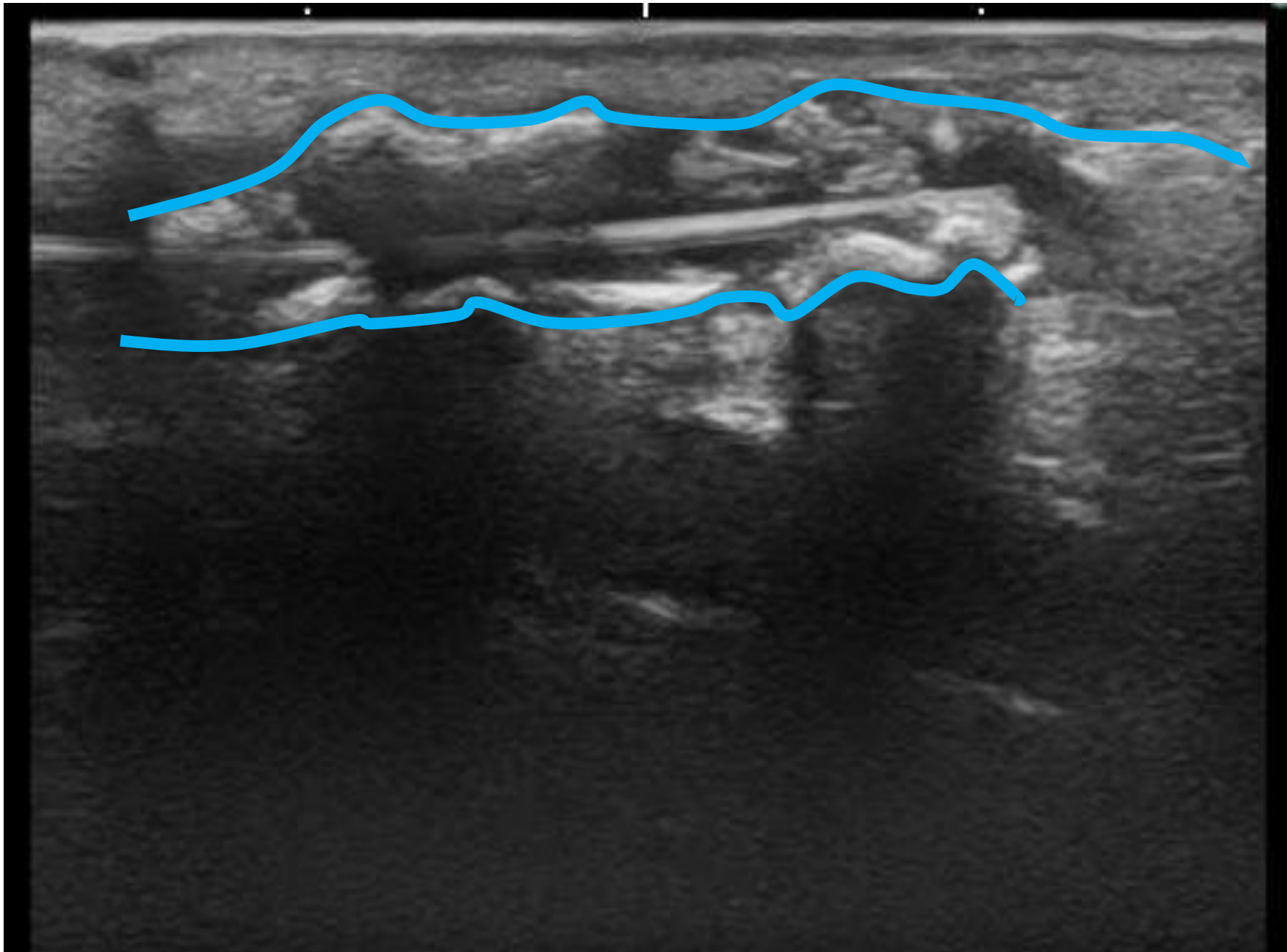




医療法人 心信会

池田バスキュラーアクセス・透析・内科

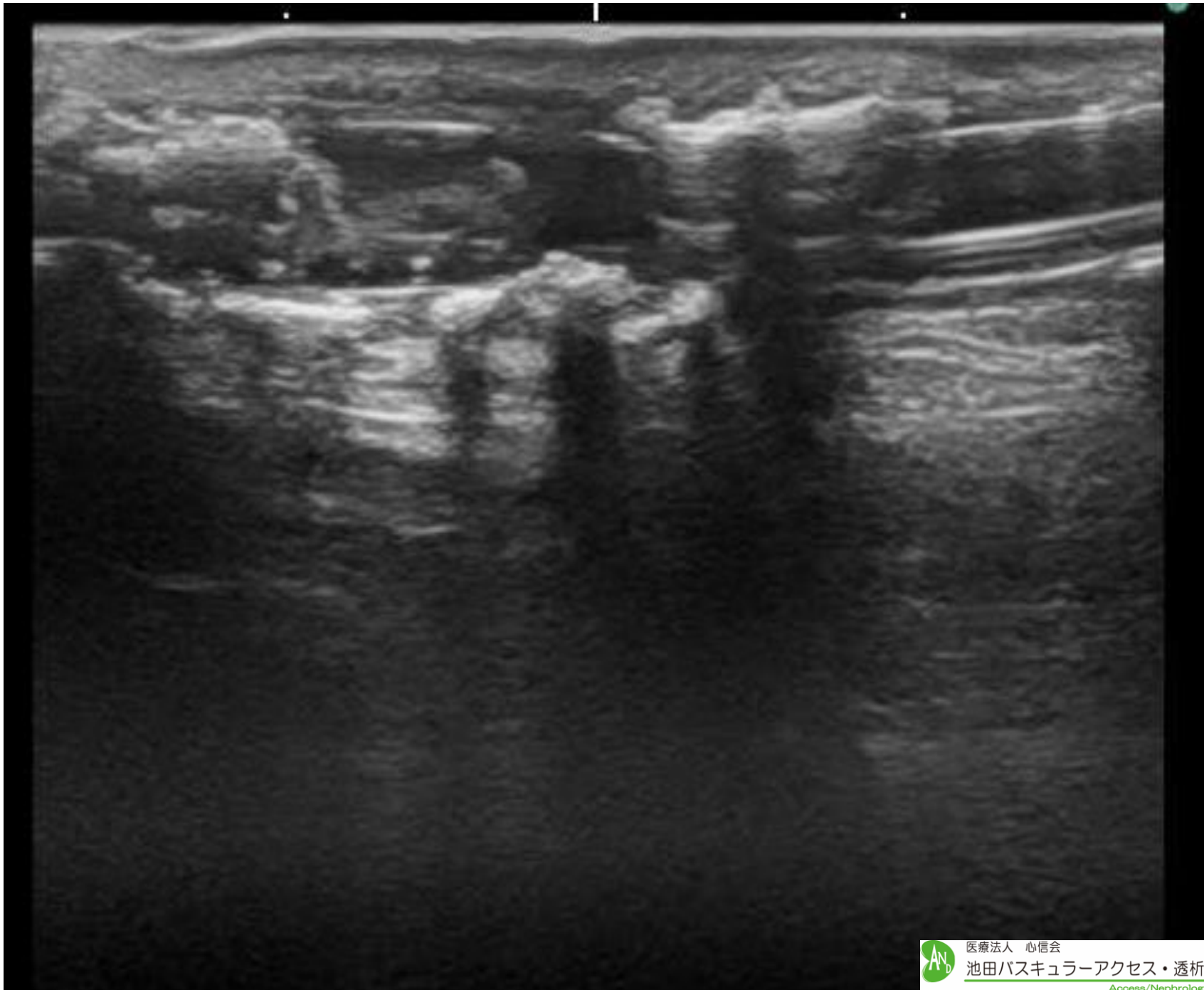Access/Nephrology/Dialysis



医療法人 心信会

池田バスキュラーアクセス・透析・内科

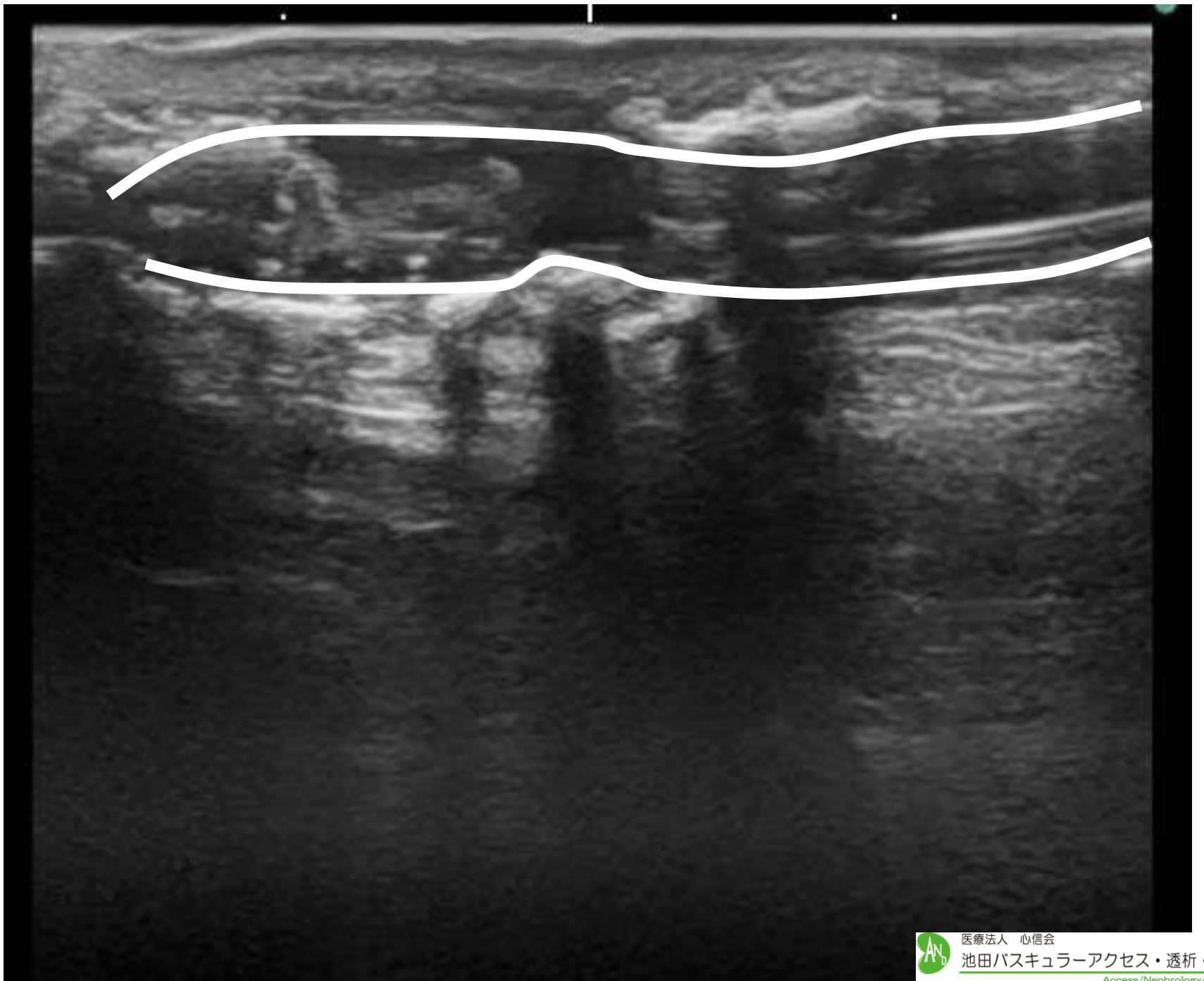Access/Nephrology/Dialysis



医療法人 心信会

池田バスキュラーアクセス・透析・内科

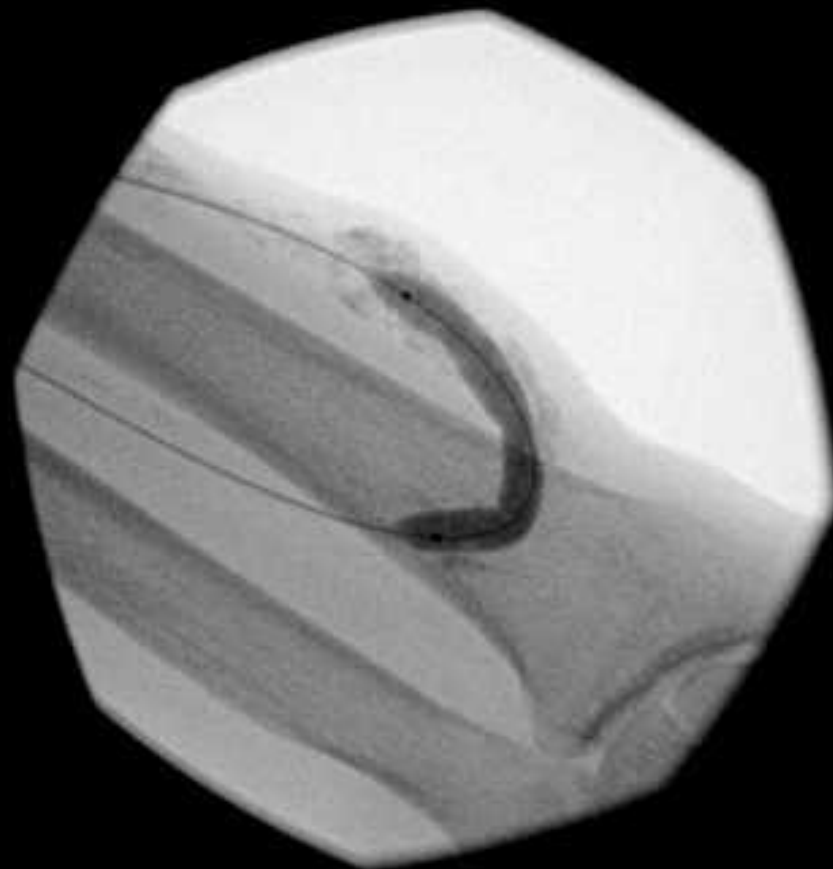
Access/Nephrology/Dialysis



医療法人 心信会

池田バスキュラーアクセス・透析・内科

Access/Nephrology/Dialysis



1

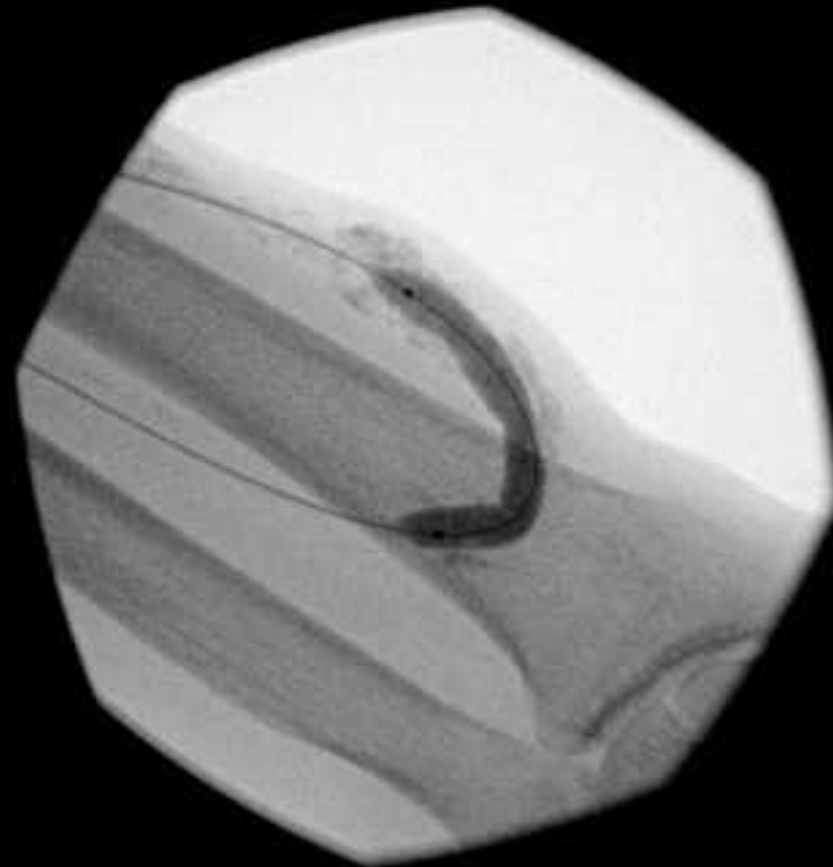


医療法人 心信会

池田バスキュラーアクセス・透析・内科

Access/Nephrology/Dialysis

B



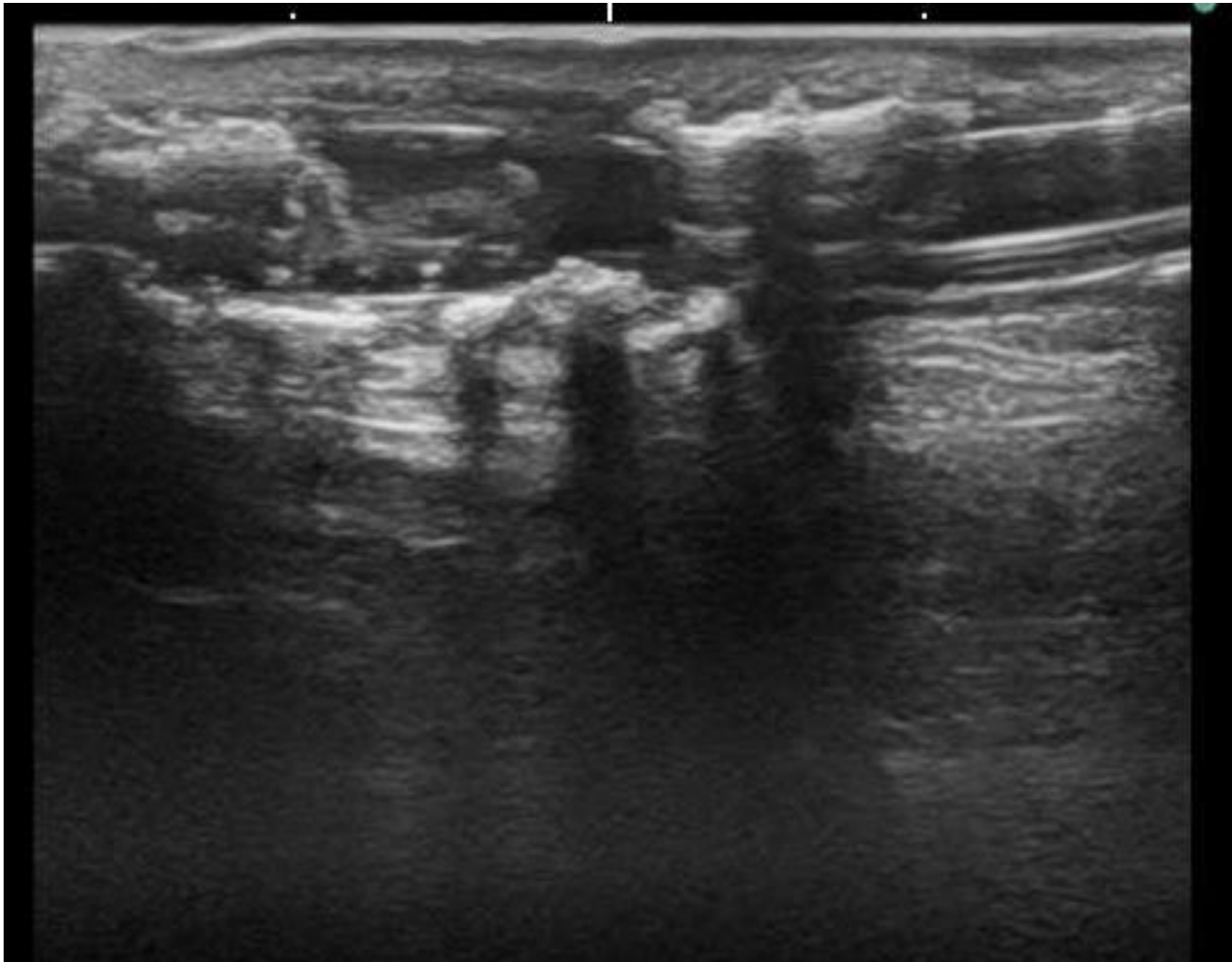
拡張部位も一目瞭然



医療法人 心信会

池田バスキュラーアクセス・透析・内科

Access/Nephrology/Dialysis



医療法人 心信会

池田バスキュラーアクセス・透析・内科

Access/Nephrology/Dialysis

中心静脈

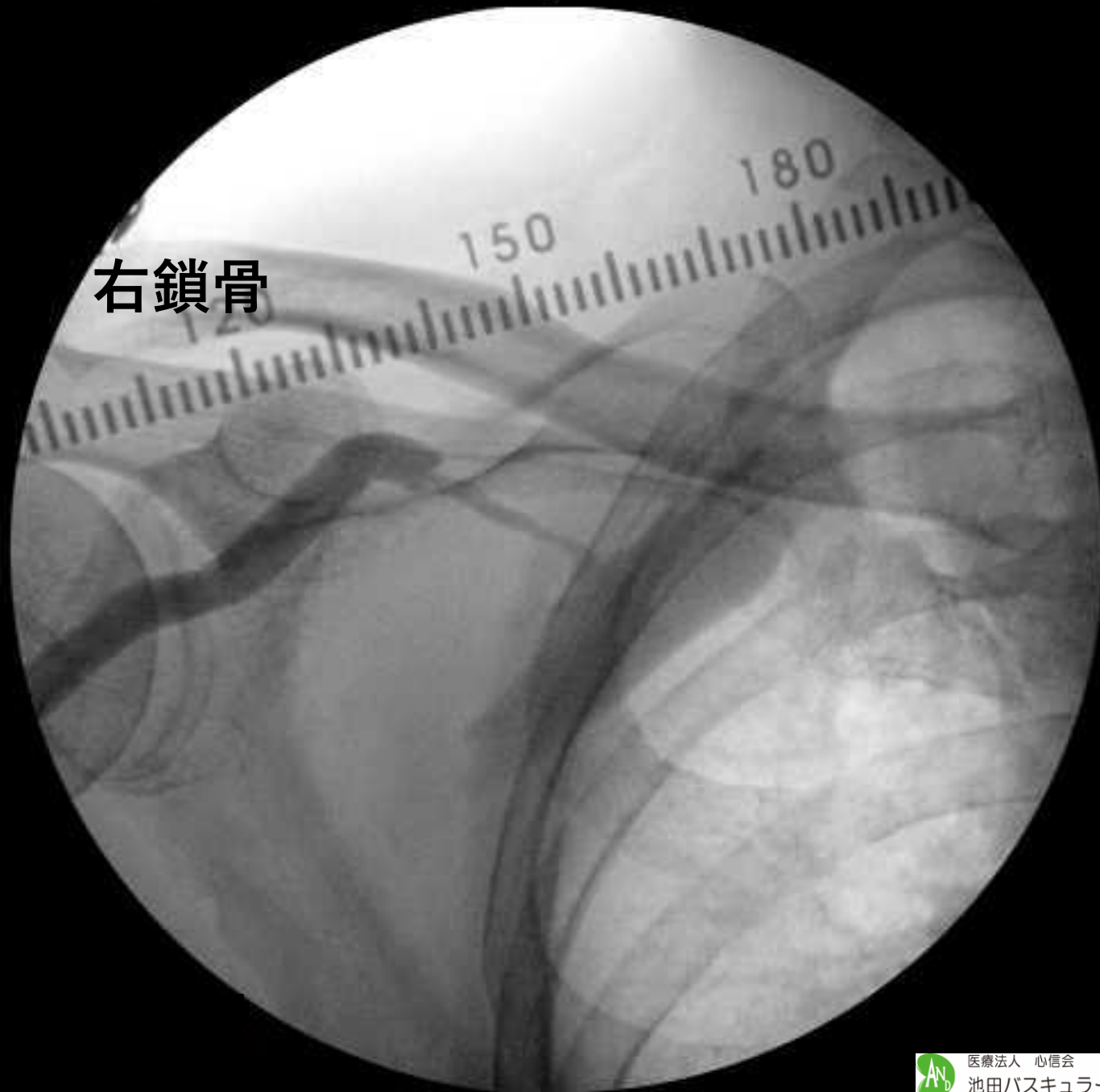

医療法人 心信会

池田バスキュラーアクセス・透析・内科

Access/Nephrology/Dialysis

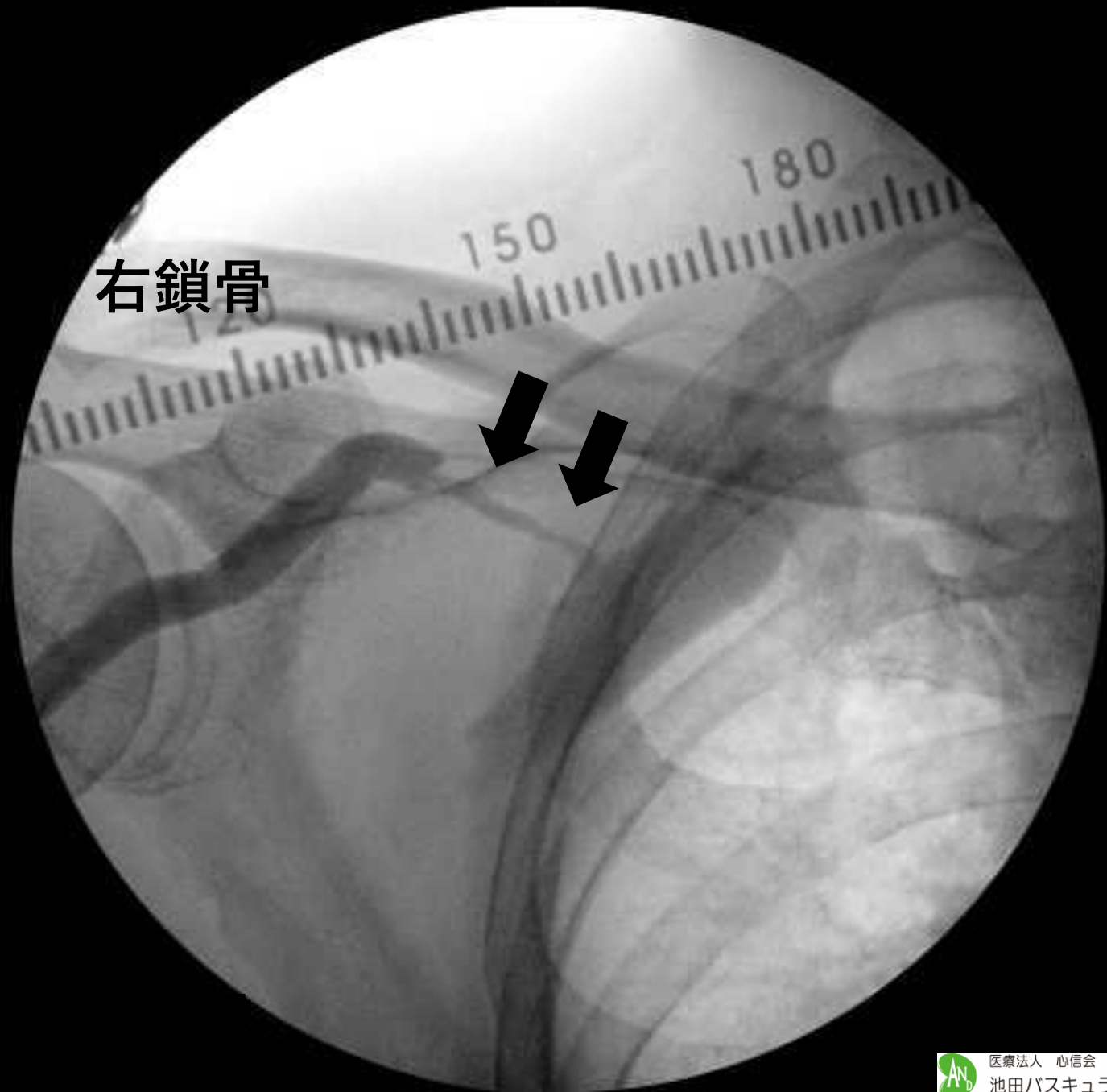右鎖骨



医療法人 心信会

池田バスキュラーアクセス・透析・内科

Access/Nephrology/Dialysis



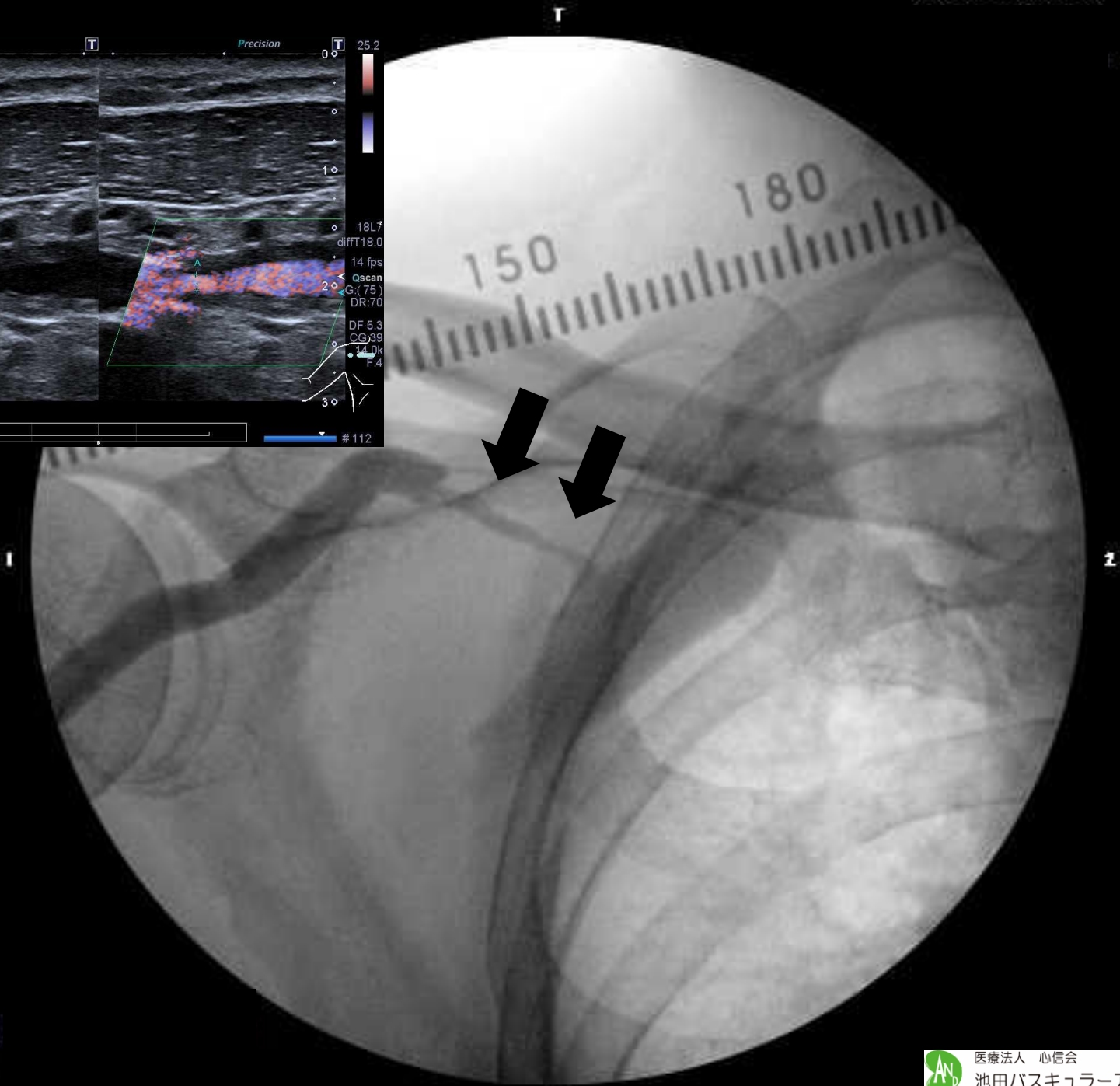
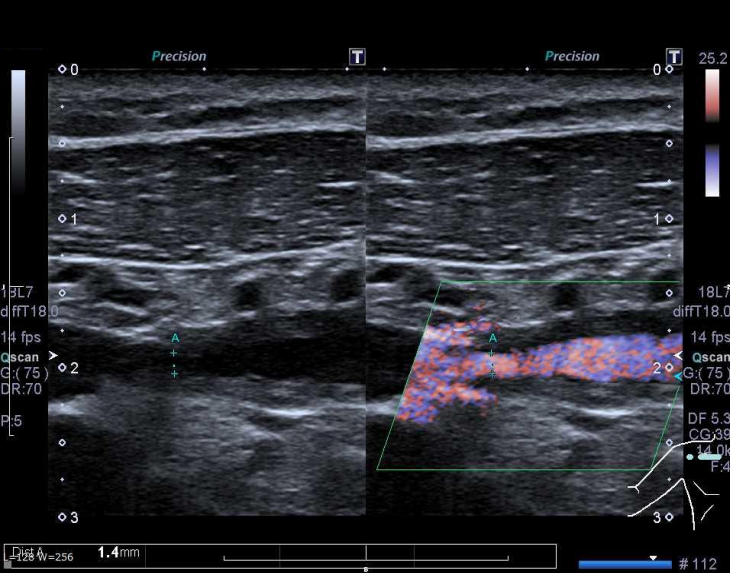
右鎖骨

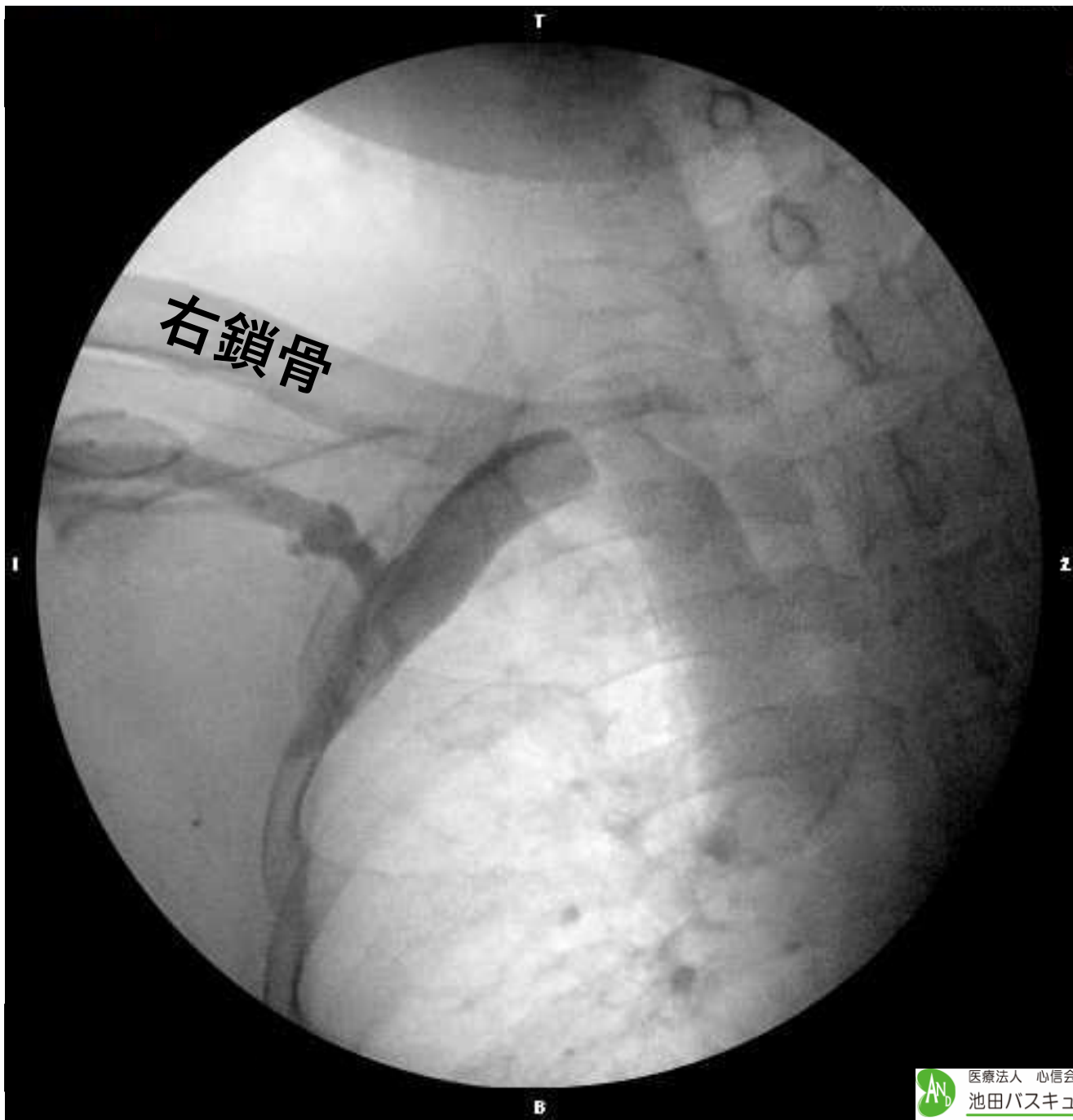


医療法人 心信会

池田バスキュラーアクセス・透析・内科

Access/Nephrology/Dialysis

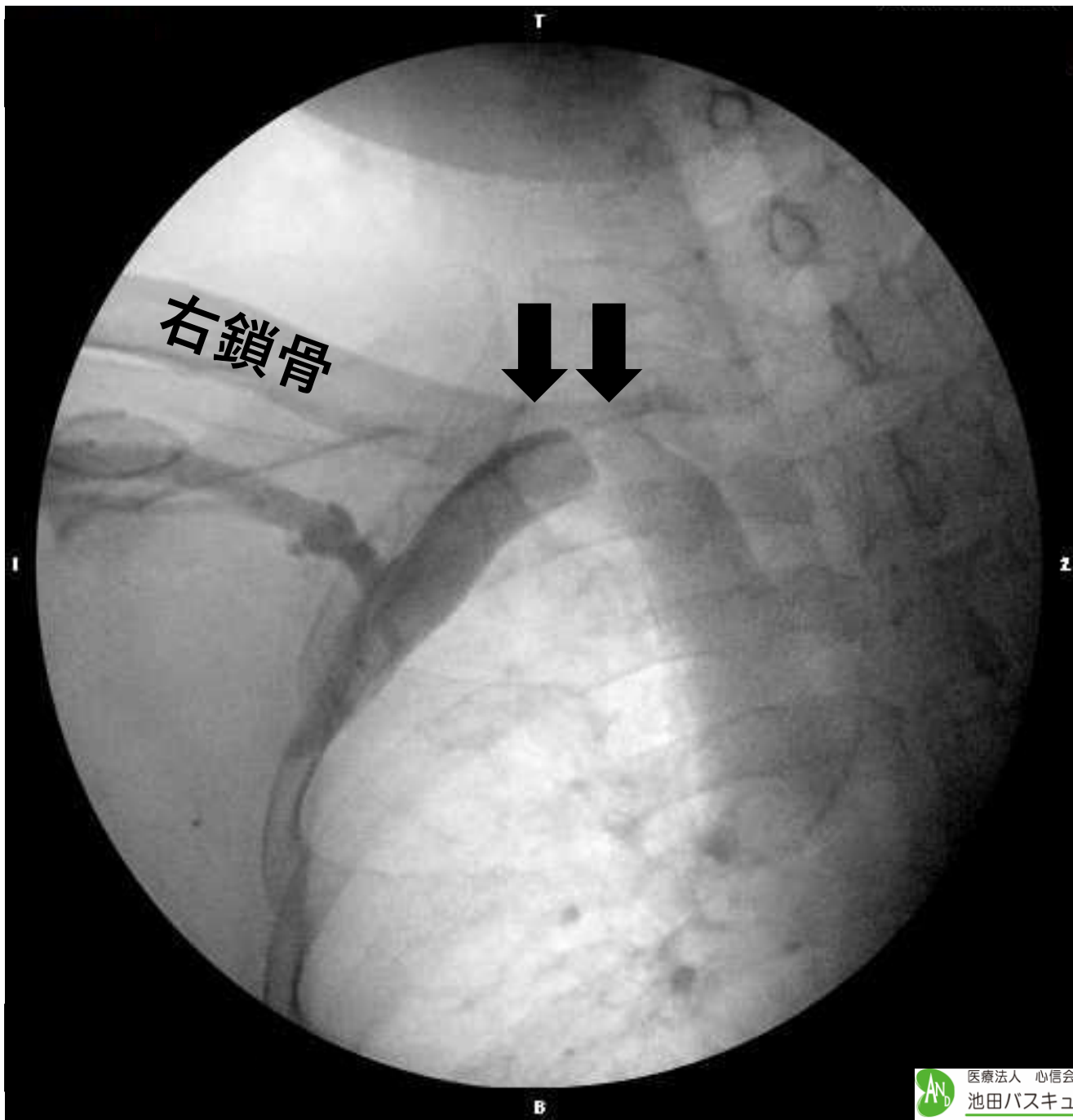


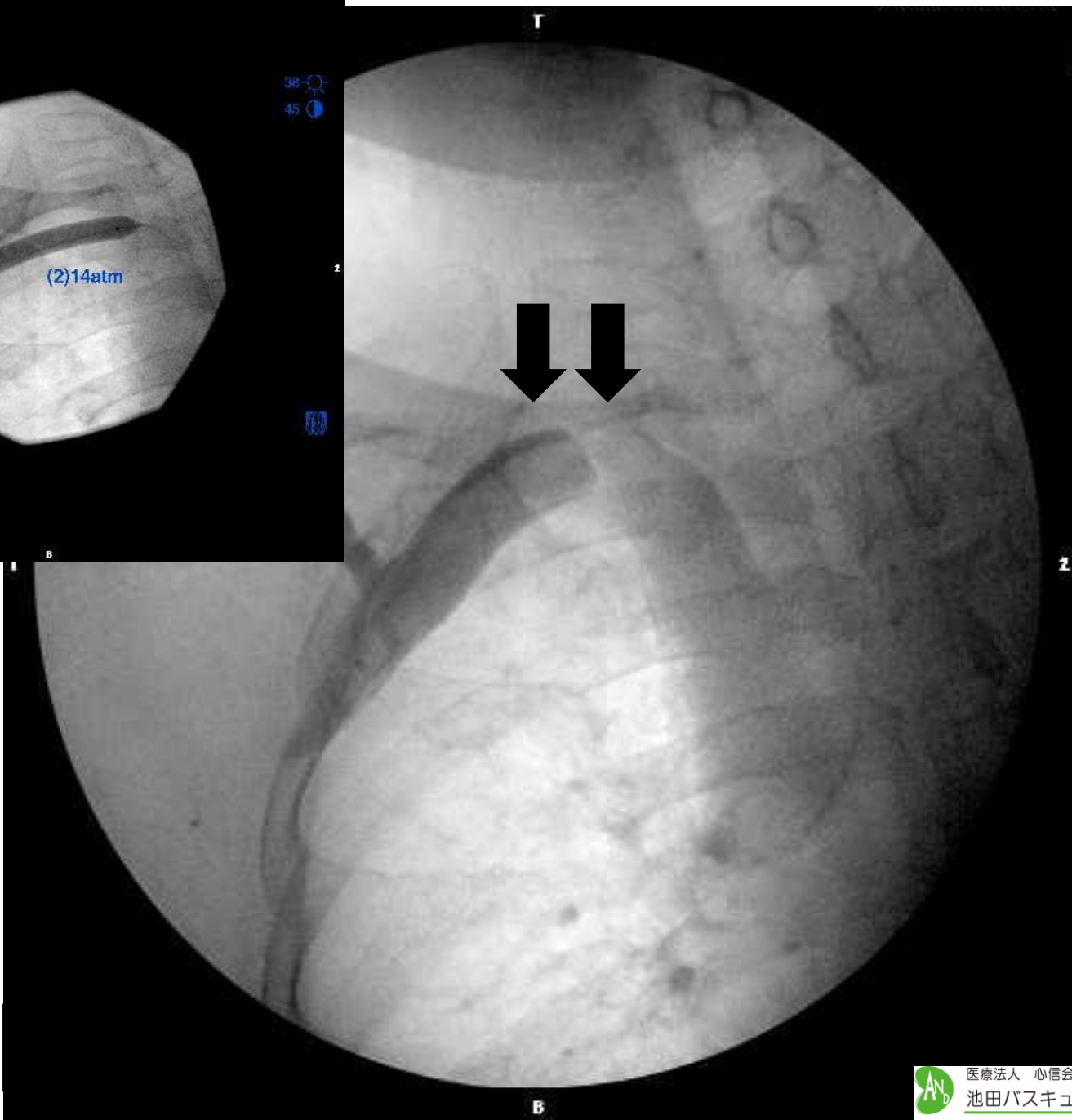
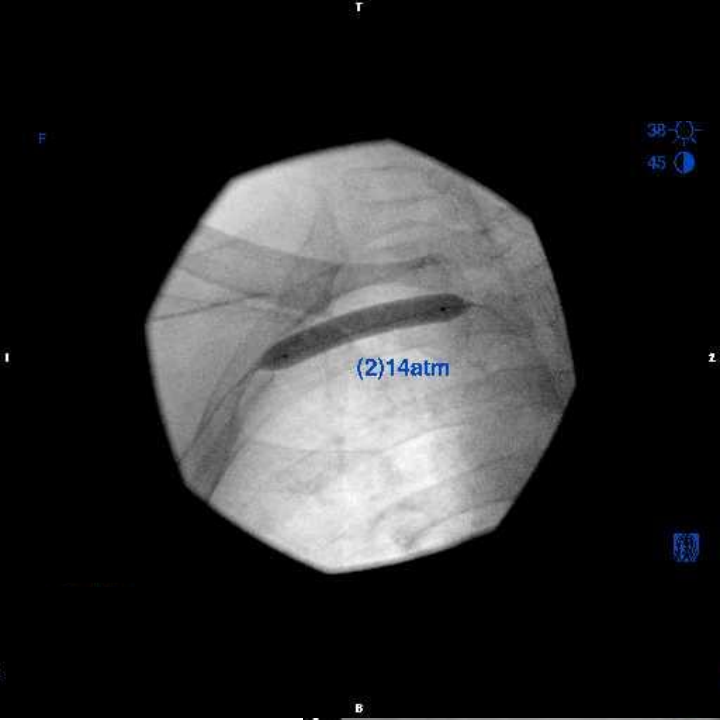

医療法人 心信会

池田バスキュラーアクセス・透析・内科

Access/Nephrology/Dialysis





弁の存在



医療法人 心信会

池田バスキュラーアクセス・透析・内科

Access/Nephrology/Dialysis



末梢

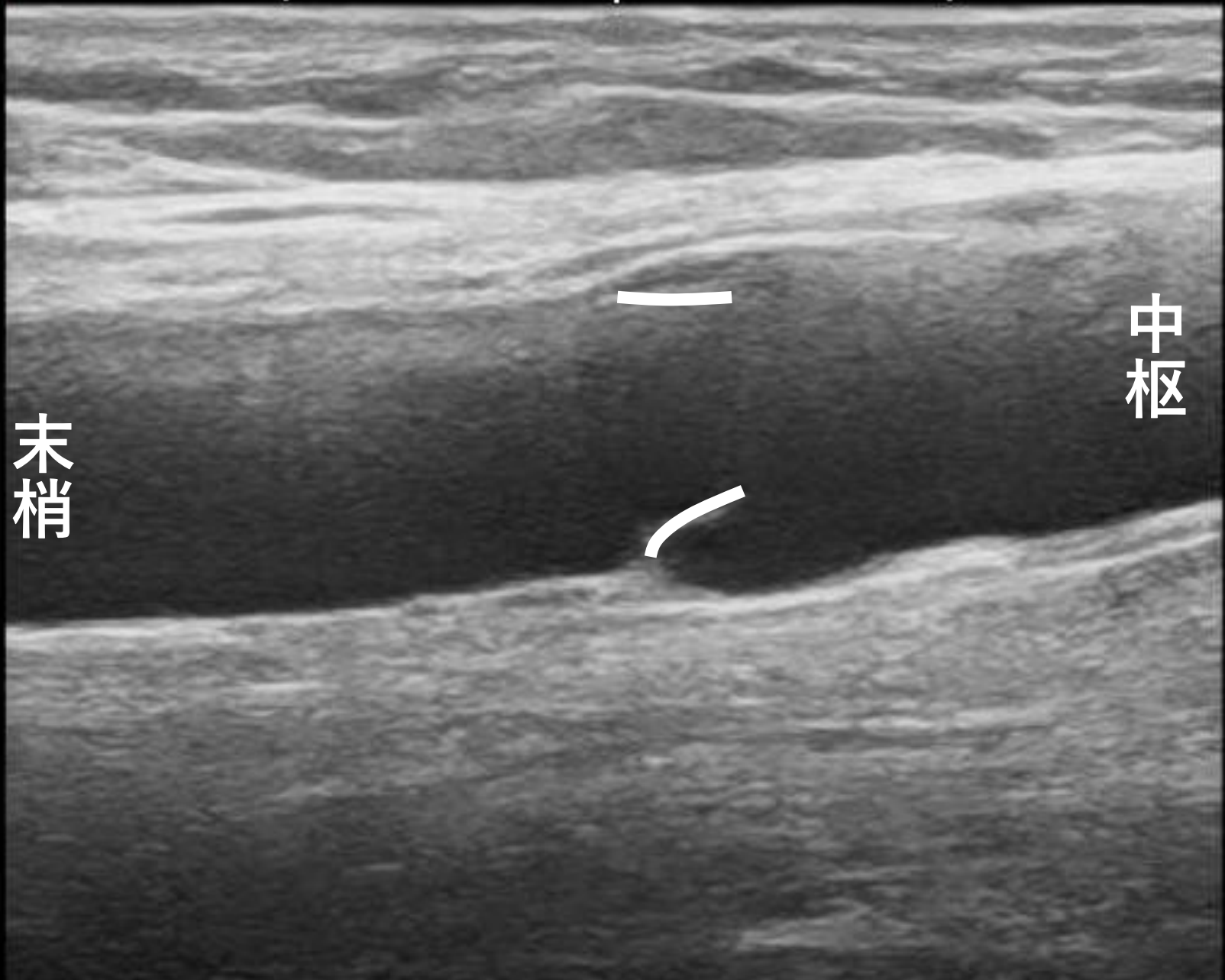
中枢



医療法人 心信会

池田バスキュラーアクセス・透析・内科

Access/Nephrology/Dialysis



末梢

中枢

末梢

ガイドワイヤー

中枢

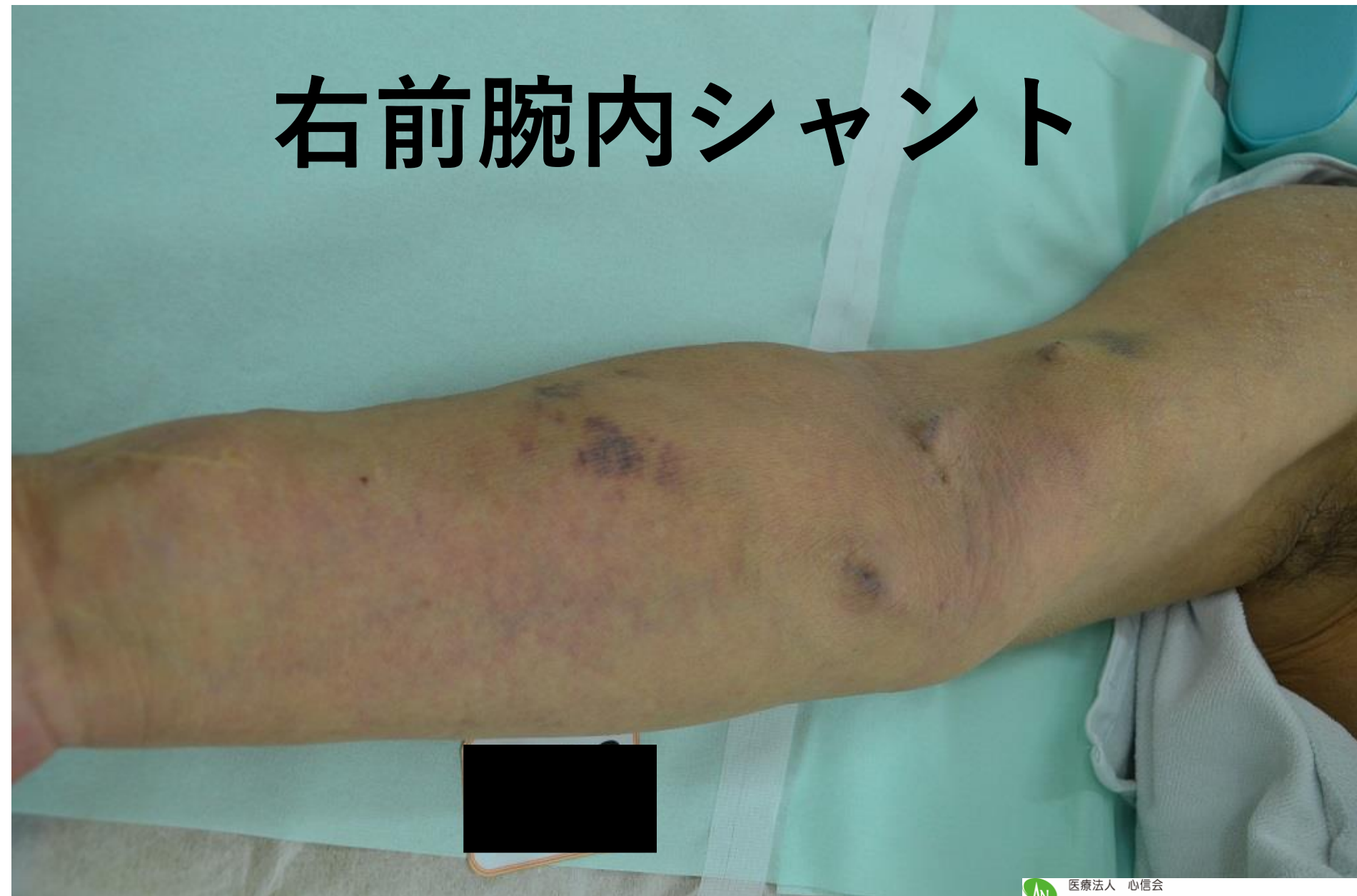

医療法人 心信会

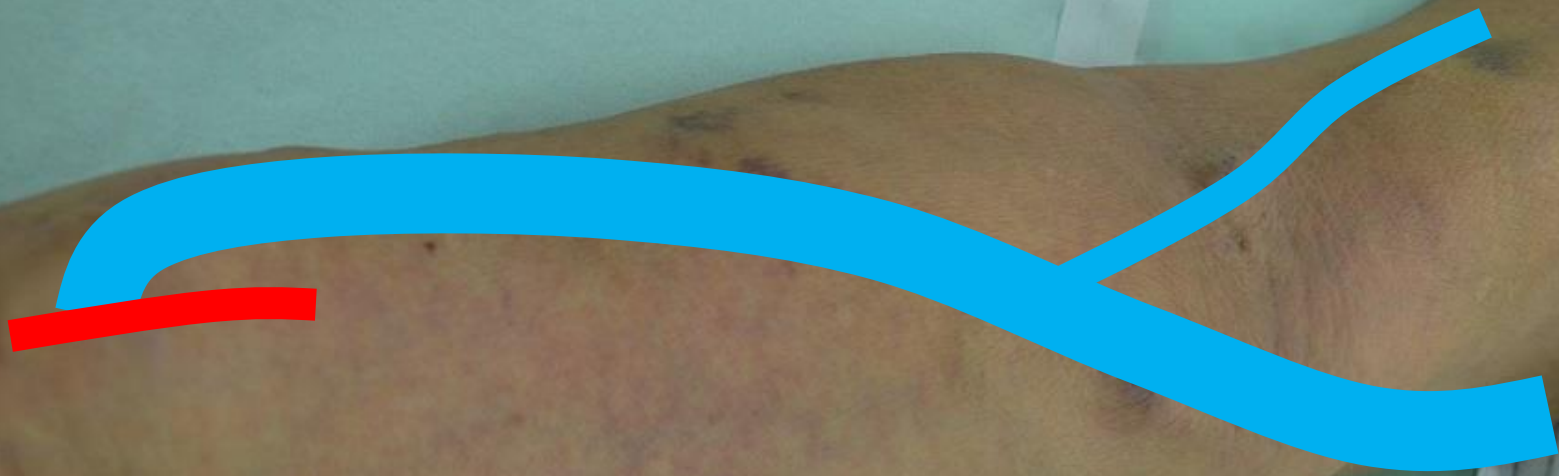池田バスキュラーアクセス・透析・内科

Access/Nephrology/Dialysis

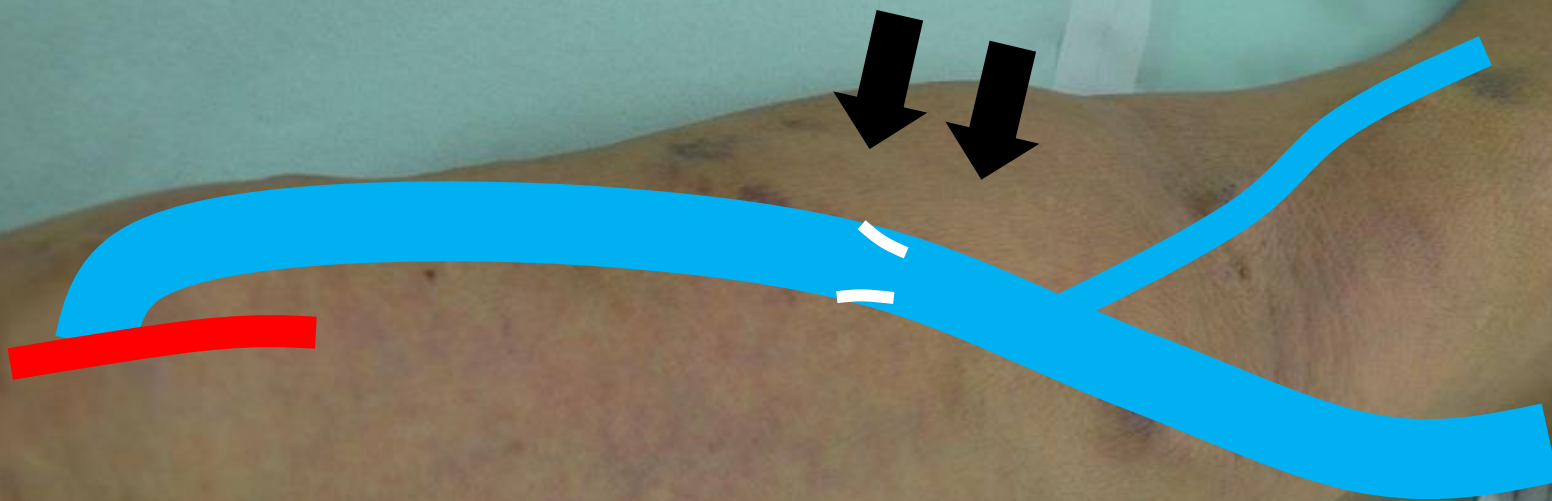
右前腕内シヤント

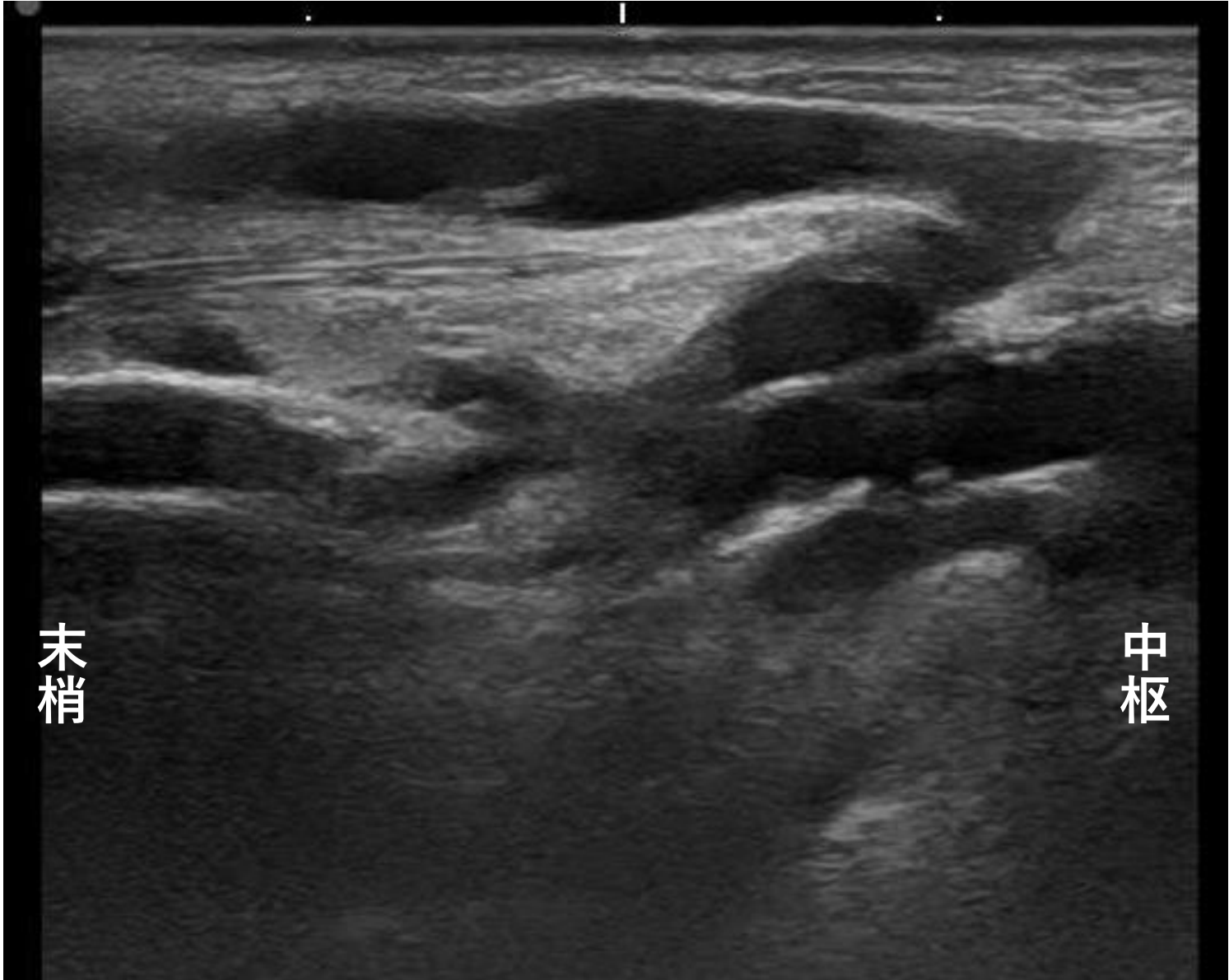


右前腕内シヤント



右前腕内シヤント





末梢

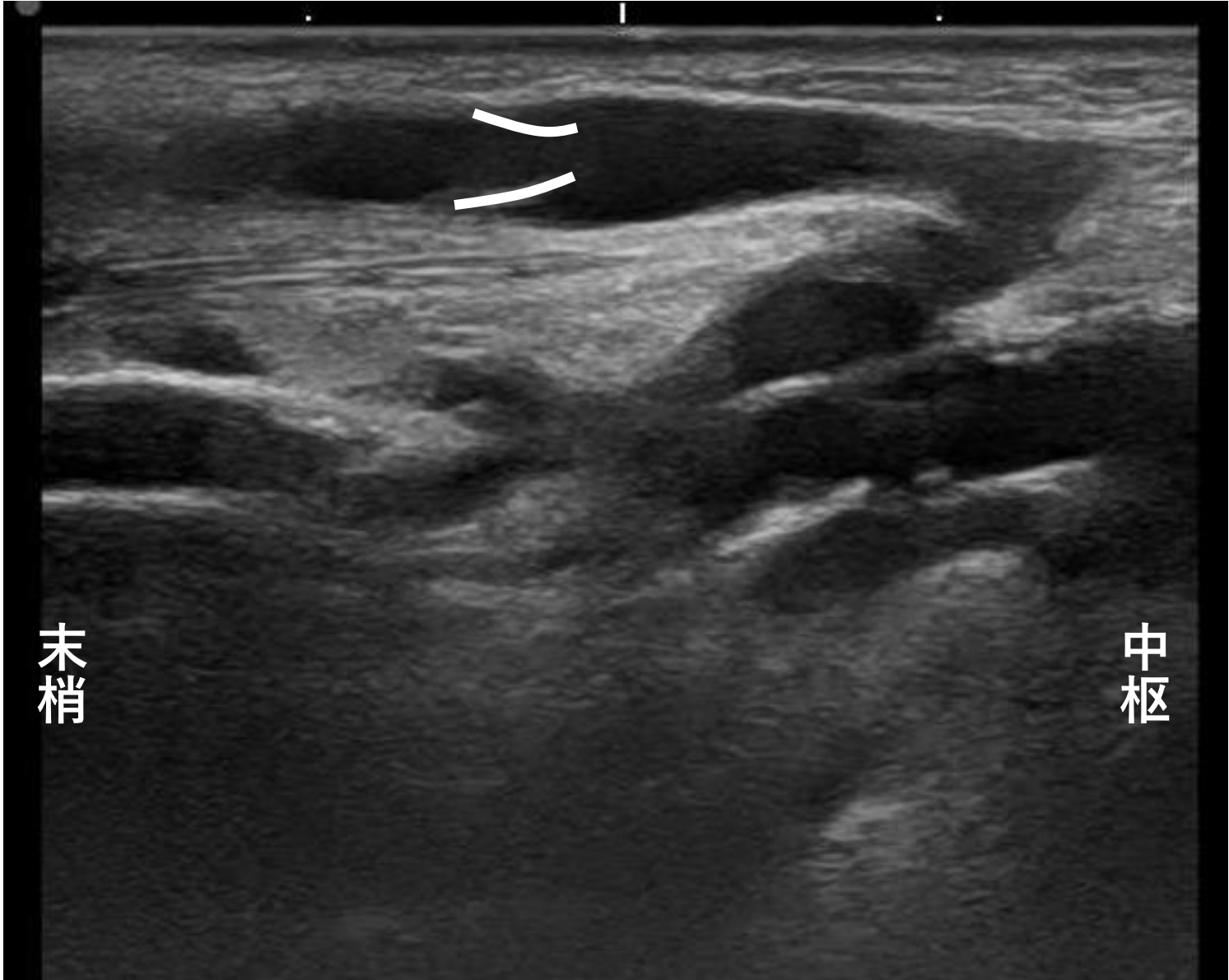
中枢



医療法人 心信会

池田バスキュラーアクセス・透析・内科

Access/Nephrology/Dialysis



末梢

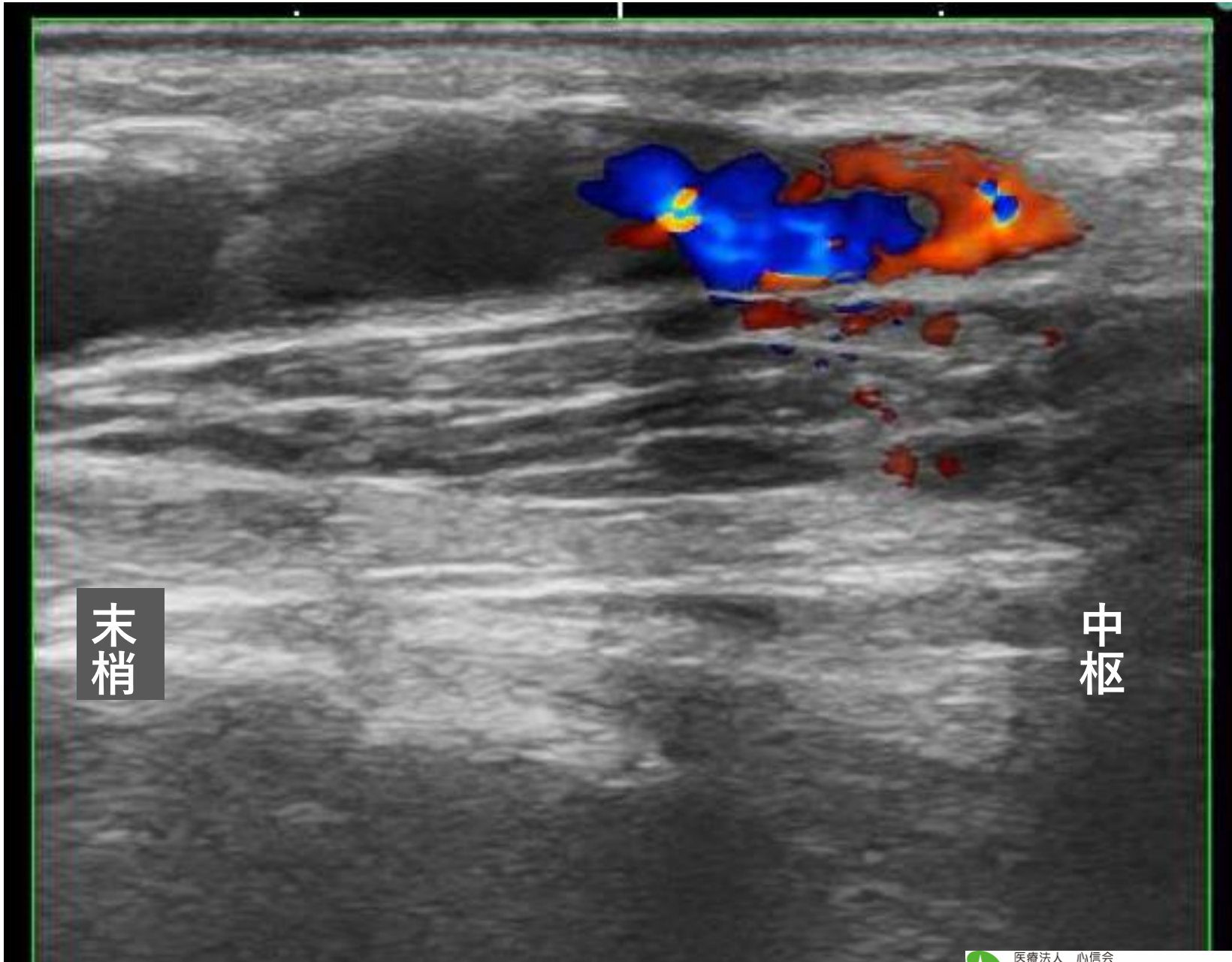
中枢



医療法人 心信会

池田バスキュラーアクセス・透析・内科

Access/Nephrology/Dialysis



末梢


中枢



医療法人 心信会

池田バスキュラーアクセス・透析・内科

Access/Nephrology/Dialysis



末梢

中枢

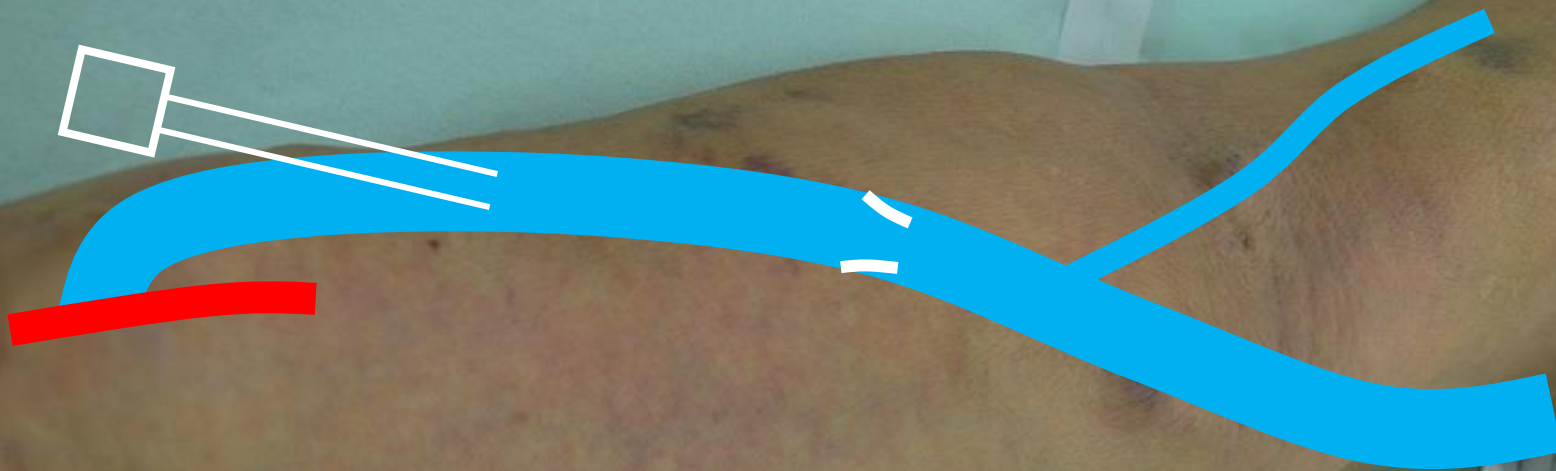


医療法人 心信会

池田バスキュラーアクセス・透析・内科

Access/Nephrology/Dialysis

右前腕内シヤント



医療法人 心信会

池田バスキュラーアクセス・透析・内科

Access/Nephrology/Dialysis

内シヤント

ATM 2|

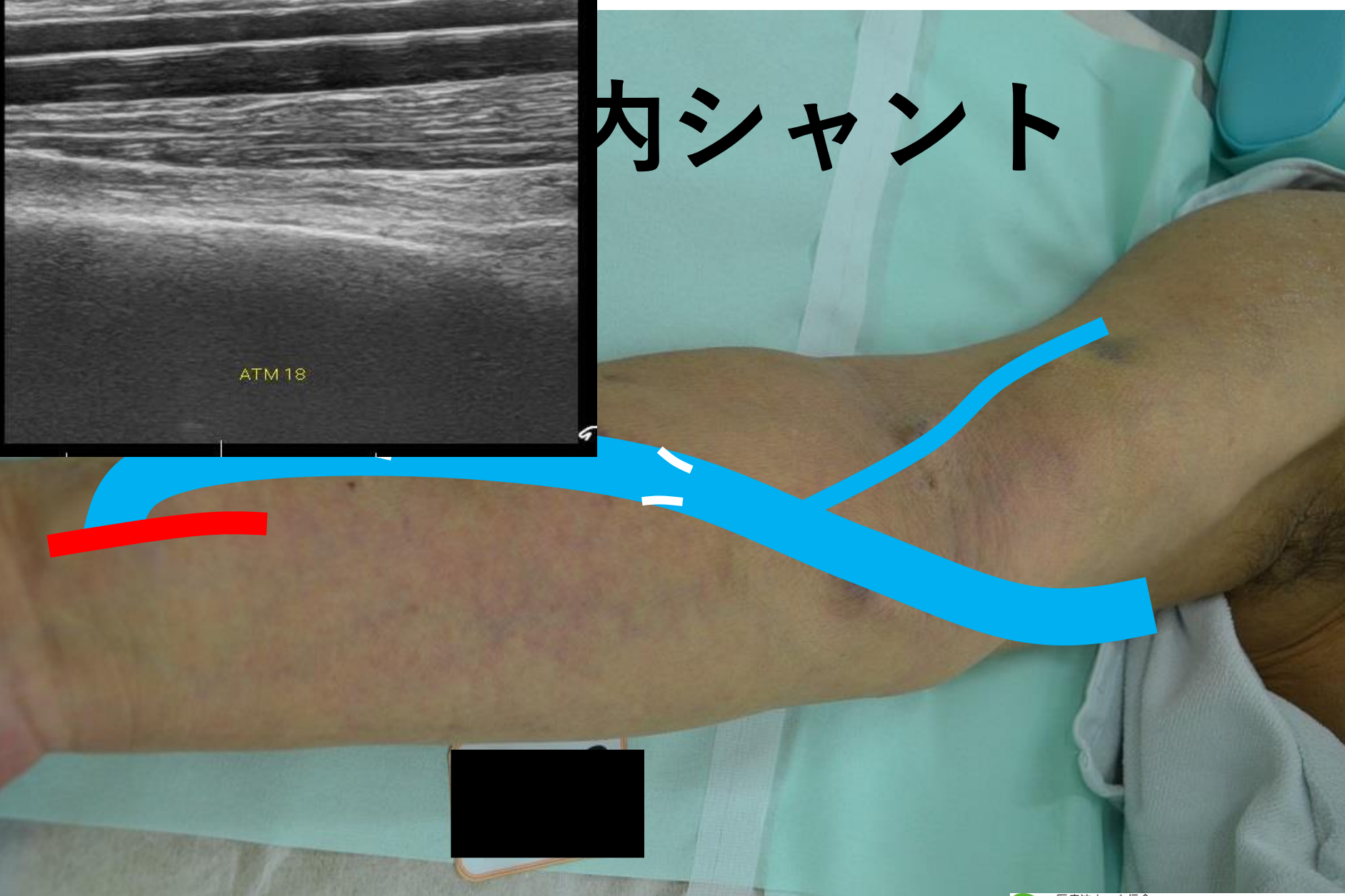
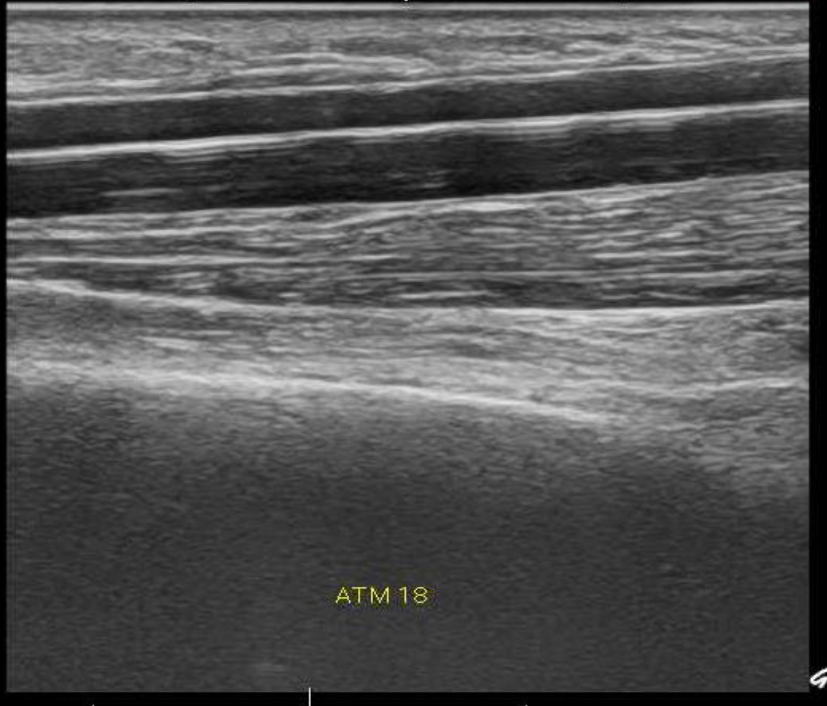


医療法人 心信会

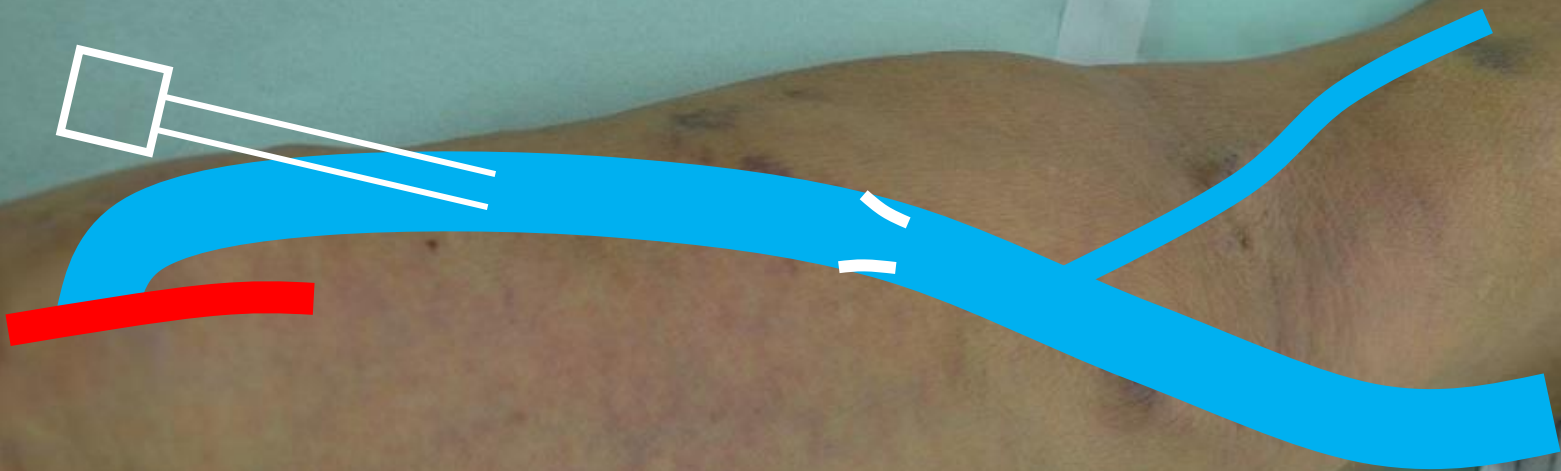池田バスキュラーアクセス・透析・内科

Access/Nephrology/Dialysis

内シヤント



右前腕内シヤント



長所

- 針先を自由に操る
- 血管内の情報が多い
（内膜肥厚、血栓、石灰化、弁）



長所

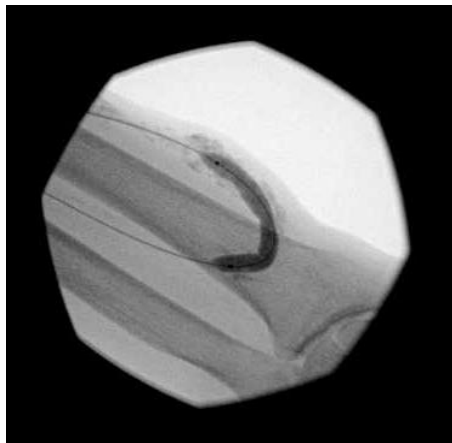
- 針先を自由に操る
- 血管内の情報が多い
(内膜肥厚、血栓、石灰化、弁)

短所



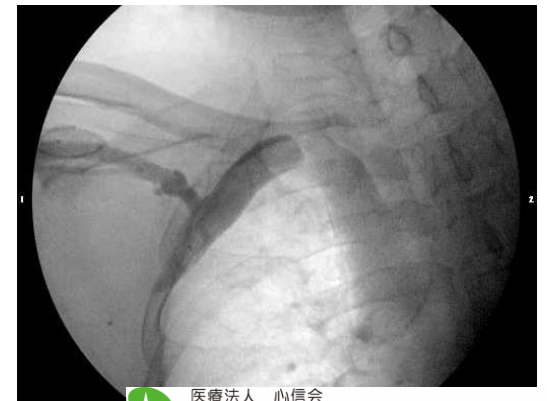長所

- 針先を自由に操る
- 血管内の情報が多い
(内膜肥厚、血栓、石灰化、弁)



短所

透視で補う



エコー下VAIVTの 長所と短所

池田バスキュラーアクセス透析内科

安田 透、 池田 潔



医療法人 心信会

池田バスキュラーアクセス・透析・内科

Access/Nephrology/Dialysis